

SCOLIOSES IDIOPATHIQUES : TRAITEMENT CONSERVATEUR ET CHIRURGICAL

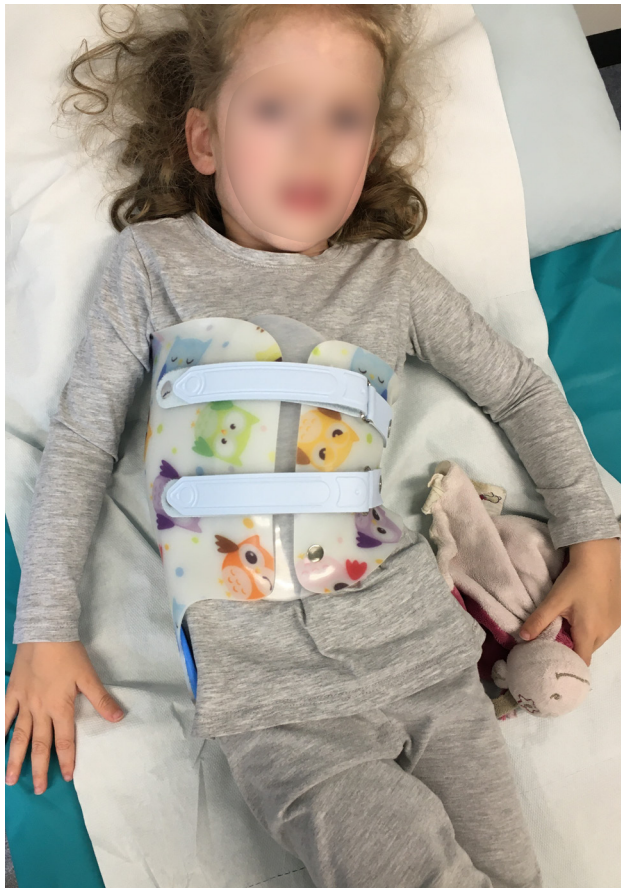
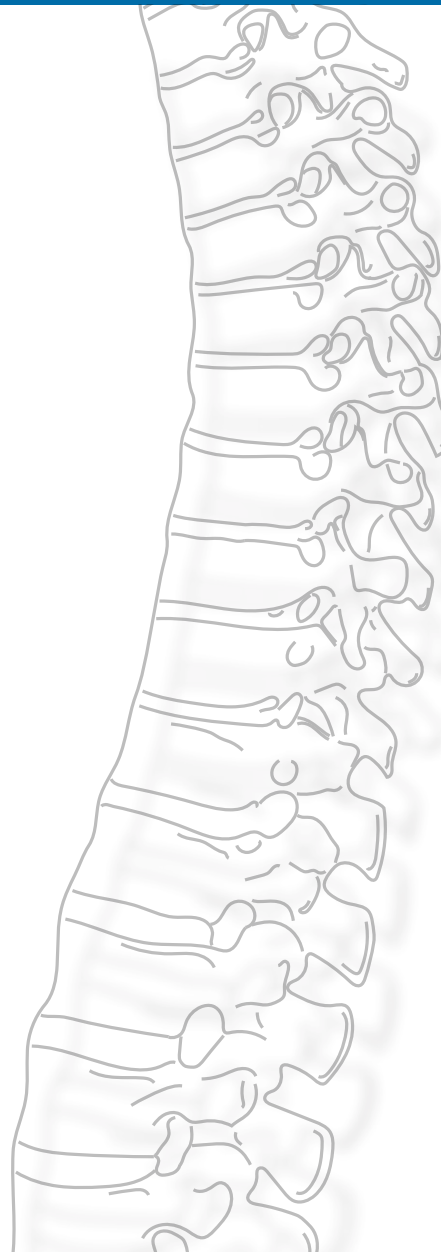

FIG. 1 - IMAGE CLÉ - Une véritable avancée dans le traitement conservateur des scolioses : le corset hypercorrecteur nocturne.



SIMON VANDERGUGTEN
LUDOVIC KAMINSKI
MARILYNE MOUSNY
PHILIPPE MAHAUDENS

 **UCLouvain**

 Cet article est diffusé sous licence Creative Commons Attribution - Pas d'utilisation commerciale - Partage dans les mêmes conditions (CC BY-NC-SA)

 Hôpital privé
Médipôle
de Savoie

POINTS CLÉS

- 🔑 Aucune étude n'a démontré d'influence négative de la pratique d'activités sportives sur l'évolution des scolioses.
- 🔑 Un traitement par corset est prescrit uniquement si le patient présente une croissance rachidienne résiduelle suffisante.
- 🔑 Chez l'enfant de moins de 5 ans, un traitement par corsets plâtrés est souvent prescrit étant donné le pouvoir correcteur de ces corsets et la vitesse de croissance rachidienne importante.
- 🔑 Chez l'enfant de plus de 5 ans, le corset permet rarement la correction de la scoliose. Le but du traitement est d'éviter l'aggravation de la scoliose avec la croissance résiduelle.
- 🔑 L'efficacité du corset doit toujours être vérifiée par un contrôle radiographique.
- 🔑 Les contrôles radio-cliniques ultérieurs se font hors corset, le corset n'étant plus porté depuis au moins 48 heures.
- 🔑 L'indication opératoire actuellement reconnue pour les *late-onset scoliosis* est la présence d'une scoliose dont la ou les courbures mesurent minimum 50° et dont l'évolutivité a été démontrée.
- 🔑 Les objectifs principaux du traitement chirurgical sont d'arrêter l'évolution de la scoliose, d'obtenir une arthrodèse vertébrale dans la meilleure position et de limiter le plus possible le risque de complications à court, moyen et long terme.
- 🔑 La planification chirurgicale se base sur les radiographies dynamiques en *bending* et traction et sur la restauration d'un équilibre sagittal.

- 🔑 Une arthrodèse vertébrale postérieure isolée est contre-indiquée chez l'enfant jeune dont les cartilages triradiés sont toujours ouverts, étant donné le risque d'effet vilebrequin.
- 🔑 La modulation de croissance par hauban vertébral antérieur sous thoracoscopie est une technique séduisante (mais avec peu de recul) qui permet des corrections avec conservation d'une mobilité.

INTRODUCTION

Une fois le diagnostic de scoliose idiopathique posé, le traitement proposé va dépendre de plusieurs facteurs, principalement l'âge de l'enfant au moment du diagnostic (*early-/late-onset scoliosis*, croissance rachidienne résiduelle), le type de scoliose (type de courbure, rotation vertébrale, réductibilité, etc.), ainsi que l'éventuelle évolutivité de la déformation scoliothique. La gamme thérapeutique est large, comprenant la simple surveillance radio-clinique, le traitement conservateur (corset, kinésithérapie), ainsi que le traitement chirurgical. La [figure 2](#) propose un diagramme résumant la prise en charge des patients présentant une scoliose idiopathique.

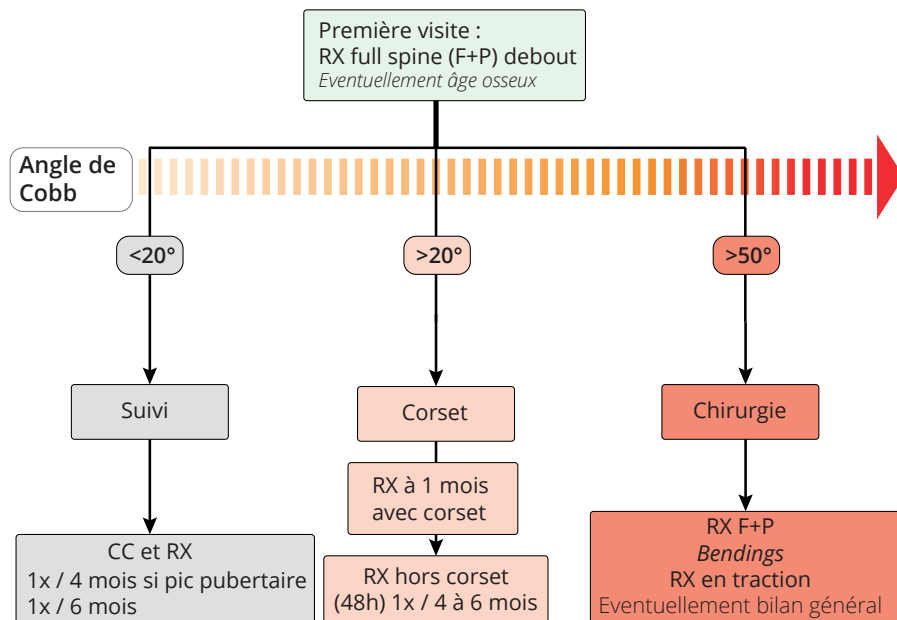


Fig. 2 - Diagramme résumant la prise en charge d'un patient porteur d'une scoliose idiopathique (CC = contrôle clinique).

TRAITEMENT CONSERVATEUR

KINÉSITHÉRAPIE

Aucune étude scientifique rigoureuse n'a pu démontrer l'efficacité de la kinésithérapie dans le traitement de la scoliose, que ce soit pour améliorer ou stabiliser les courbures scoliotiques. Nous sommes néanmoins convaincus de son utilité, surtout chez les enfants ne pratiquant pas une activité sportive régulière pour ces raisons :

- ✦ il a été prouvé que les patients scoliotiques présentaient un tonus musculaire plus faible dans la convexité mais également dans la concavité des scolioses. Il y a donc un intérêt à renforcer l'ensemble de

la musculature abdominale et paravertébrale,

- ✦ les patients ne pratiquant pas une activité sportive régulière présentent fréquemment un déconditionnement musculaire, ce qui peut favoriser la survenue de douleurs rachidiennes,
- ✦ les patients adoptent fréquemment une position aggravante, c'est-à-dire dans la même direction que la courbure scoliotique. En plus des exercices de tonification, la kinésithérapie aura pour objectif de faire prendre conscience de cette mauvaise attitude et de la corriger : c'est l'éducation posturale,
- ✦ le port d'un corset « jour et nuit » (22 heures sur 24) est responsable d'un déconditionnement musculaire qui peut être amélioré par la kinésithérapie.

Les séances doivent intégrer des techniques spécifiques comprenant des exercices d'auto-correction du tronc dans les trois plans anatomiques, une intégration de ces exercices dans les activités de la vie quotidienne, des exercices de tonification en endurance des muscles du tronc en position corrigée, ainsi qu'une éducation des patients.

Ce traitement est généralement prescrit à raison d'une fois par semaine. Il faut noter qu'actuellement, en Belgique, une demande de reconnaissance de « pathologie lourde » doit être faite auprès du médecin conseil de la mutuelle. Les conditions pour cette demande sont la présence d'une courbure scoliotique évolutive dont l'angle de Cobb mesure plus de 15° , chez un patient âgé de moins de 18 ans. Cela permet d'obtenir plus de 18 séances par an, ainsi qu'un meilleur remboursement des soins.

CORSETS PLÂTRÉS

L'enfant âgé de moins de 5 ans présente une vitesse de croissance rachidienne telle qu'il est possible que le traitement par corset permette une amélioration persistante de la scoliose. Pour que cela soit possible, il faut que le corset permette une correction maximale des courbures scoliotiques. Cela n'est généralement possible qu'avec le moulage progressivement

réducteur de corsets en plâtre. De plus, chez le jeune enfant, les corsets plastiques amovibles agissant par des appuis sur la cage thoraciques sont déconseillés, car ils peuvent induire des déformations costales et altérer le développement des poumons.

En pratique, un corset plâtré progressivement réducteur est confectionné sur table de traction (avec ou sans anesthésie générale) toutes les 3 semaines jusqu'à obtenir la correction maximale des courbures scoliotiques. Lorsque la correction maximale est obtenue, ce corset est laissé en place le plus longtemps possible c'est-à-dire le plus souvent trois mois (au maximum pour des raisons de croissance et d'hygiène). Ce traitement peut être répété autant de fois que nécessaire en fonction du type de scoliose, de son évolutivité et de l'état cutané. Il est préférable d'alterner le traitement par corset plâtré avec le traitement par corset plastique amovible afin de respecter la peau. En effet, le moindre problème cutané obligera à l'arrêt de tout traitement, avec le risque de voir la scoliose récidiver ou s'aggraver. Chez le jeune enfant, le relais est souvent fait avec un corset amovible de type Milwaukee, sauf cas particuliers. Un exemple de patient traité par corsets plâtrés progressivement réducteurs est donné à la [figure 3](#).

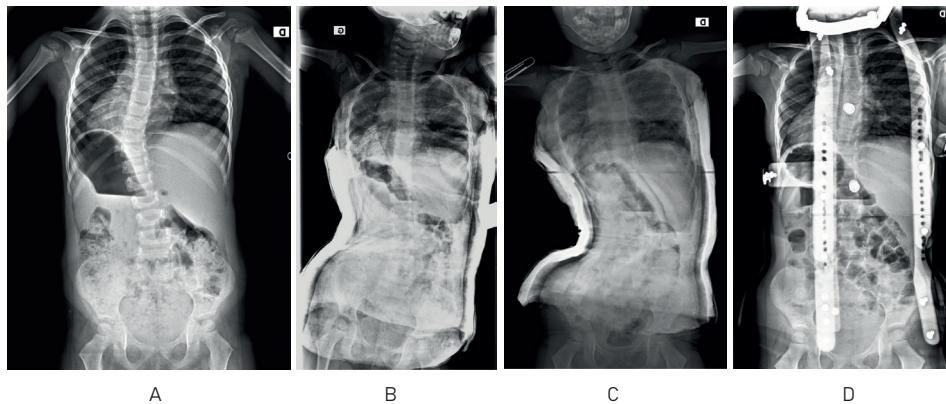


Fig. 3 - (A), patiente de 4 ans présentant une *early-onset scoliosis* ; (B, C), corsets plâtrés progressivement réducteurs ; (D), relais par un corset de Milwaukee.

Des corsets plâtrés progressivement réducteurs peuvent également être réalisés chez des patients plus âgés, avant la confection d'un corset plastique amovible, lorsque la scoliose est raide. Ces corsets plâtrés auront pour but d'assouplir les courbures et de confectionner le corset amovible sur une scoliose préalablement réduite. Il faut noter que la possibilité de mouler le plâtre permet souvent des corrections qui ne peuvent être obtenues par corset plastique. Lors du passage du corset plâtré au corset plastique, une partie de la correction est souvent perdue.

CORSETS AMOVIBLES

Il existe deux principes de corsets plastiques amovibles : les corsets « jour et nuit » idéalement portés 22 heures sur 24, et les corsets hypercorrecteurs nocturnes.

En ce qui concerne les corsets « jour et nuit », il en existe de nombreux types différents. L'important est de choisir le corset en fonction du type de scoliose et de toujours s'assurer que le corset porté par le patient est efficace. Nous vous décrivons ici les plus utilisés :

- ▶ Le **corset Cheneau** (ou Cheneau-Toulouse-Munster, CTM, [fig. 4, A](#)) agit par des appuis directs au niveau de la convexité de chaque courbure scoliotique, avec en regard une chambre d'expansion (trou dans le corset) permettant à la colonne de « fuir » l'appui et de corriger la courbure. Ce corset est généralement efficace sur les courbures souples.
- ▶ Le **corset lyonnais** ([fig. 4, B](#)) comporte deux montants métalliques verticaux, un antérieur et un postérieur, sur lesquels sont vissées des barres. Sur ces barres sont rivées des plaques en plastique dur agissant comme des appuis sur les zones à corriger. Ce corset a l'avantage de pouvoir être adapté avec la croissance du patient, la position des barres pouvant être ajustée sur les montants. La force d'appui peut également être progressivement augmentée avec la tolérance du patient. Le mécanisme d'action de ce corset est principalement un effet de compression. Ce corset est surtout utilisé pour des courbures raides et fait souvent suite à un traitement par corsets plâtrés progressivement



réducteurs (technique lyonnaise).

► Le **corset de Milwaukee** (fig. 5, A) comporte un collier constitué d'une mentonnière et deux appuis occipitaux, obligeant l'enfant à s'auto-agrandir et ainsi, à réduire activement la scoliose. Il est d'autant plus efficace que la courbure est souple et proximale. Il est le plus souvent réservé aux enfants jeunes, car l'absence d'appui thoracique permet d'éviter les déformations costales et les répercussions pulmonaires. Il est également prescrit chez l'enfant plus âgé lorsque la scoliose comporte une courbure thoracique haute ou cervico-thoracique, les épaules empêchant les autres corsets d'agir à ce niveau. Il faut cependant noter qu'il est souvent mal toléré psychologiquement par les pré-adolescents et les adolescents. Pour cette raison, il est de moins en moins prescrit.

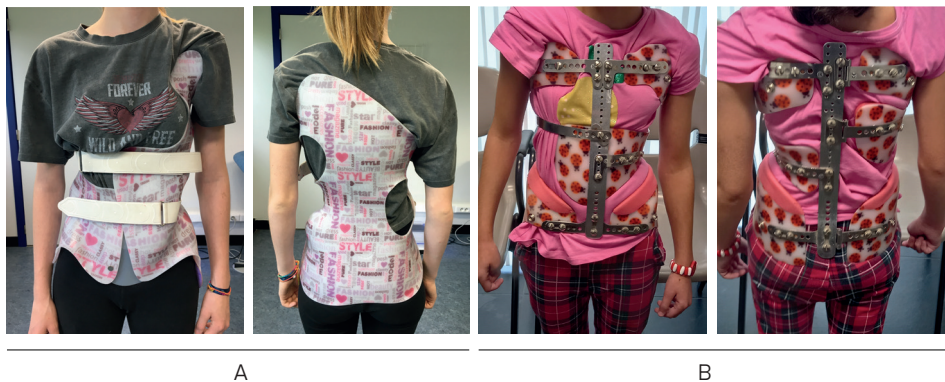

Fig. 4 - (A), corset Cheneau ; (B), corset lyonnais.

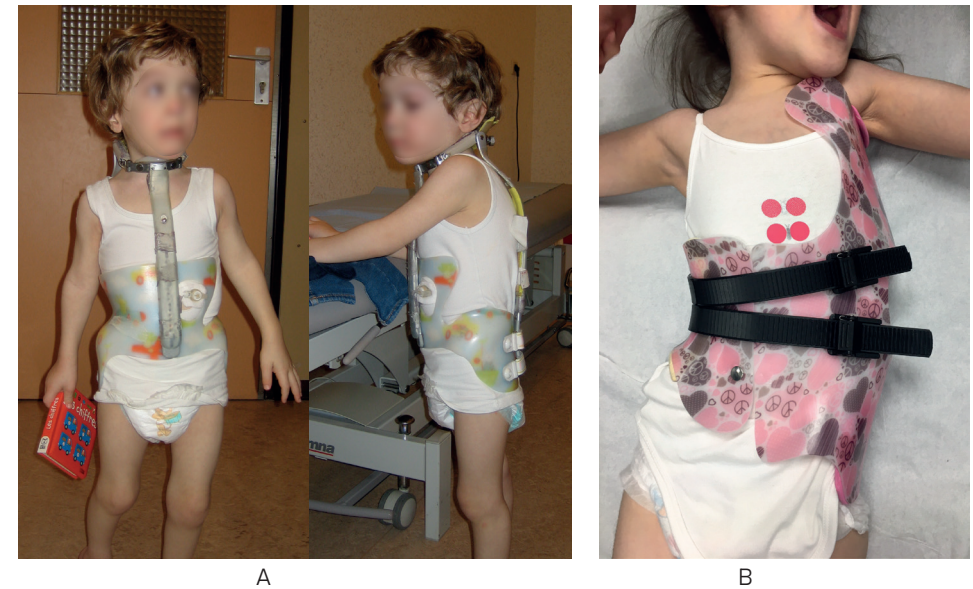


Fig. 5 - (A), corset Milwaukee ; (B), corset hypercorrecteur nocturne.

► Les **corsets hypercorrecteurs nocturnes** prennent de plus en plus d'importance (fig. 5, B) en raison de la meilleure compliance et de l'amélioration des techniques de confection. Historiquement utilisés uniquement pour les courbures uniques thoracolombaires et lombaires souples, ils ne pouvaient agir que sur une seule courbure scoliotique par un effet d'inclinaison latérale maximale du côté opposé à la convexité (Charleston). Avec ce type de corset, il faut prendre garde à ne pas induire une courbure thoracique sus-jacente et ainsi transformer une scoliose thoracolombaire ou lombaire en scoliose double majeure. Actuellement, certains orthoprothésistes sont capables de réaliser des corsets nocturnes pour des courbures souples thoraciques simples (Lenke 1) par *bending* dans le sens opposé, sans induire de courbure lombaire en effectuant une translation au niveau du bassin s'opposant à la courbure lombaire créée par le *bending* thoracique. De la même manière, on peut contrôler des courbures doubles majeures (Lenke 3).

L'efficacité du corset doit toujours être vérifiée par une radiographie *full spine*.

Pour les corsets 22h/24, le contrôle radiographique est de face debout dans le corset. Pour être efficace, le corset doit théoriquement permettre une correction d'au moins 50 % des courbures scoliotiques, tout en préservant un bon équilibre rachidien global. Le patient ayant besoin d'un peu de temps pour s'habituer, ce contrôle est réalisé un mois après la livraison du corset. Les contrôles radio-cliniques ultérieurs se font hors corset, le corset n'étant plus porté depuis au moins 48 heures afin que le patient ne soit plus sous l'influence du corset, l'objectif étant de suivre l'évolution de la scoliose avec action de la pesanteur.

Pour les corsets hypercorrecteurs nocturnes, cela sera vérifié par une radiographie *full spine* de face en position couchée dans le corset, contrôle réalisé un mois après l'obtention du corset. Lors des contrôles ultérieurs, les radiographies seront réalisées hors corset, le corset n'étant pas porté 2 nuits précédant la consultation. Pour être efficace, le corset doit réaliser une hypercorrection de la courbure ou au moins une correction quasi complète.

Il faut noter qu'il est très compliqué de confectionner un corset et son efficacité dépend fortement de l'expérience de l'orthoprothésiste, elle-même fonction du type de corset prescrit. Le rôle du médecin est de contrôler que le traitement est efficace et il ne faut pas hésiter à corriger ou faire refaire complètement un corset peu ou pas efficace, à plusieurs reprises si nécessaire.

En ce qui concerne les **indications** de traitement par corset, une règle absolue est que le patient doit présenter une croissance rachidienne résiduelle suffisante. L'objectif de ce traitement est en effet d'empêcher l'aggravation de la scoliose avec la croissance résiduelle. Le corset ne permet généralement pas la correction définitive des courbures scoliotiques chez l'enfant de plus de 5 ans.

Les critères à considérer pour décider d'un traitement par corset et choisir le type de corset sont :

- ✧ la croissance résiduelle du patient,
- ✧ le type de scoliose : type de courbure, angle de Cobb, rotation vertébrale, équilibre rachidien global,
- ✧ les courbures sagittales,
- ✧ l'évolutivité de la scoliose.

Il est difficile de définir précisément les indications du traitement par corset, le traitement étant adapté à chaque cas. Dans la littérature, il est admis qu'une courbure progressant au-delà de 25° d'angle de Cobb chez un enfant en croissance justifie un traitement par corset. En pratique, étant donné que chaque degré perdu l'est en général pour toute la vie, un corset est également indiqué en dessous de 20° en période de forte croissance en cas de preuve de progression.

TRAITEMENT CHIRURGICAL

INDICATIONS OPÉRATOIRES

Avant de penser technique chirurgicale, la première question est de savoir quand opérer un patient scoliotique. Tout traitement est une tentative de modifier l'histoire naturelle de la pathologie traitée. Il est donc essentiel de s'intéresser à l'histoire naturelle des scolioses idiopathiques si on veut bien définir les indications opératoires. L'étude de cette histoire naturelle montre que deux grands groupes doivent être distingués suivant que la scoliose est apparue avant l'âge de 5 ans (**early-onset scoliosis**), ou après l'âge de 5 ans (**late-onset scoliosis**) (cf. chapitre *Scolioses : définition, classifications et bilan clinique*). De nombreuses études ont démontré que le risque cardiopulmonaire était important pour les *early-onset scoliosis*. Lorsque ces scolioses ne peuvent pas être contrôlées par un traitement conservateur, la seule solution est le traitement chirurgical. Dans ce cas, l'indication opératoire ne pose pas



de discussion. Le problème résidera plutôt dans la technique chirurgicale puisque l'on devra traiter un enfant en pleine croissance.

En ce qui concerne les *late-onset scoliosis*, l'indication opératoire peut être sujette à discussion. De nombreuses études ont en effet démontré que le pronostic à long terme de ces patients était bon et que seul un faible pourcentage d'entre eux présentera des plaintes nécessitant un traitement chirurgical. Ces études comparent la qualité de vie de patients scoliotiques adultes non opérés avec une population contrôle identique, mais sans scoliose. Elles montrent que les patients scoliotiques vont bien, quelle que soit l'importance de la scoliose. Un pourcentage un peu plus important de patients scoliotiques se plaint de douleurs, mais le plus souvent sans aucune répercussion fonctionnelle. La plupart des patients scoliotiques développent des signes sévères d'arthrose au contrôle radiographique, mais au même titre que la population vieillissante normale. Aucune corrélation n'a pu être retrouvée entre la sévérité de la scoliose et les plaintes du patient, de même qu'entre la sévérité de l'arthrose et les plaintes du patient. Il faut également savoir que le devenir à long terme des patients traités chirurgicalement à l'adolescence fait toujours l'objet de nombreuses questions. La technique chirurgicale actuellement appliquée pour l'instrumentation et la correction des scolioses date seulement du début des années 80, et a été décrite par *Cotrel et Dubousset*. On commence donc seulement maintenant à pouvoir étudier les conséquences à long terme d'un tel geste chirurgical. Etant donné ces études, on pourrait se demander s'il est licite de proposer une intervention chirurgicale pour les *late-onset scoliosis*. Bien que le pronostic à long terme de ces patients non traités semble bon, il faut savoir qu'une minorité de patients va présenter une diminution sévère de leur qualité de vie suite à leur scoliose. Ces patients ne semblent pas assez nombreux pour influencer significativement les statistiques, mais ils existent. L'idéal serait de pouvoir dépister tôt ces patients dont l'évolution sera péjorative, ce qui explique les recherches actuelles sur le développement de tests génétiques permettant ce dépistage. De plus, il est bien démontré que chez ces patients plus âgés, le geste chirurgical est plus difficile puisque la scoliose est généralement sévère

et raide, avec un risque plus important de complications. A côté de l'évolution fonctionnelle du patient, l'aspect esthétique du problème doit également être considéré. Dans une société où l'aspect extérieur a une énorme importance quel que soit l'âge, la déformation scoliothique peut entraîner une souffrance psychique qui ne doit pas être négligée. Le traitement chirurgical a donc bien sa place pour les scolioses présentant un risque de progression en fin de croissance. *Weinstein* a montré que toute courbure atteignant 40 à 50° d'angle de Cobb en fin de croissance continuait à progresser à l'âge adulte à raison de **1° par an**. Cela explique qu'actuellement beaucoup d'équipes proposent un traitement chirurgical si la courbure atteint la valeur de 50°. Ce risque évolutif est différent en fonction du type de courbure, avec le plus grand risque décrit pour les courbures thoraciques, le risque diminuant pour les scolioses lombaires puis les scolioses thoracolombaires et enfin, les scolioses double majeures qui auraient le meilleur pronostic à long terme.

ARTHRODÈSE VERTÉBRALE

Le traitement chirurgical définitif des scolioses en fin de croissance consiste en une arthrodèse vertébrale. Lorsqu'une arthrodèse est réalisée chez un enfant toujours en croissance, la zone arthrodésée ne grandira plus. Si une arthrodèse postérieure est réalisée alors que le potentiel de croissance rachidien est encore important, la scoliose peut continuer à s'aggraver suite à la persistance de la croissance antérieure. Ce phénomène est appelé **effet vilebrequin**. Pour éviter cet effet, l'arthrodèse postérieure isolée est déconseillée tant que les cartilages triradiés du bassin sont toujours ouverts, et donc ce risque est faible si les cartilages triradiés sont fermés. L'objectif final est d'obtenir une fusion de la ou des courbures scoliotiques dans une position corrigée. Une position corrigée ne signifie pas simplement réduire au maximum les courbures scoliotiques. Il faut avant tout veiller à restaurer un bon équilibre rachidien global dans le plan frontal et surtout sagittal (voir ci-dessous). Il faut également limiter le plus possible le nombre de niveaux arthrodésés, principalement au niveau lombaire, le risque de dégénérescence arthrosique étant augmenté dans le segment sous-jacent à

la zone arthrodésée, suite aux contraintes mécaniques plus élevées.

Actuellement, sauf cas particulier, l'arthrodèse se fait uniquement par voie postérieure et le patient est installé en décubitus ventral. L'incision est postérieure, médiane. La musculature paravertébrale est progressivement réclinée en sous-périosté. La colonne est ainsi exposée jusqu'au sommet des apophyses transverses. L'os est avivé afin d'induire une fusion osseuse. Différents implants, c.-à.-d. des vis, des liens sous lamaires ou des crochets, sont mis en place. Deux tiges auxquelles on a donné la forme voulue, cintrées en fonction de la restauration de l'équilibre sagittal, sont fixées à ces implants en réalisant différentes manœuvres de réduction (cf. chapitre *Principes des techniques de correction sagittale*). En ce qui concerne le nombre de niveaux arthrodésés, le type d'instrumentation et les techniques de réduction, de grandes différences peuvent être observées en fonction du chirurgien.

PLANIFICATION

De manière schématique, la **planification frontale** (étendue du montage) se base sur les principes de **Lenke** :

- ▶ montage le plus court possible, idéalement « de Cobb à Cobb », c'est-à-dire prenant uniquement les vertèbres limites de la scolioses, les plus inclinées,
- ▶ intégrer les courbures structuralisées (cf. chapitre *Scolioses : examens complémentaires*) dans le montage, c'est-à-dire les courbures avec rotations vertébrales et qui restent au delà de 25° sur les clichés en *bending* et traction,
- ▶ éviter de s'arrêter sur un point d'inflexion (disque C7 - T1 ou T12 - L1),
- ▶ la vertèbre distale du montage doit être touchée par la perpendiculaire au centre du plateau de S1 (*Central Sacral Vertical Line, CSVL*) et doit idéalement passer entre ses pédicules sur le cliché en traction,
- ▶ le disque sous-jacent à la vertèbre distale doit s'ouvrir du côté convexe et du côté concave sur les radiographies en *bending*, signant l'absence d'enraidissement.

La **planification sagittale** (cf. chapitre *Scolioses : examens complémentaires*) se base sur les principes d'**Abelin-Genevois** :

- ▶ de manière générale, se méfier des incidences pelviennes faibles (peu de tolérance au changement, peu de mécanismes d'adaptation postopératoire),
- ▶ pour le type 1 équilibré : il faut respecter l'équilibre sagittal du patient,
- ▶ pour type 2 en hypocyphose thoracique, il faut majorer la cyphose en fonction de l'incidence pelvienne ; pour le type 2b il faut restaurer un point d'inflexion T11 - L1 en aplatissant la cyphose de la jonction thoracolombaire,



- pour le type 3 ne présentant que 2 courbures sagittales : une cyphose cervico-thoracique et une longue lordose thoracolombaire ; il faut étendre la cyphose thoracique en descendant le point d'inflexion en T11 - L1.

RISQUES

Les principaux risques associés à ce type de chirurgie sont l'infection, la pseudarthrose et le risque neurologique par lésion directe, étirement lors de la réduction ou ischémie médullaire. Pour cette raison, lorsque la déformation scoliotique dépasse 90°, une période de réduction progressive par halo-traction préopératoire de 3 semaines est réalisée avant l'intervention chirurgicale afin de diminuer ce risque (fig. 6). Une opération de scoliose se fait toujours sous neuromonitoring, c'est-à-dire sous contrôle de la fonction médullaire par potentiels évoqués moteurs et somesthésiques.

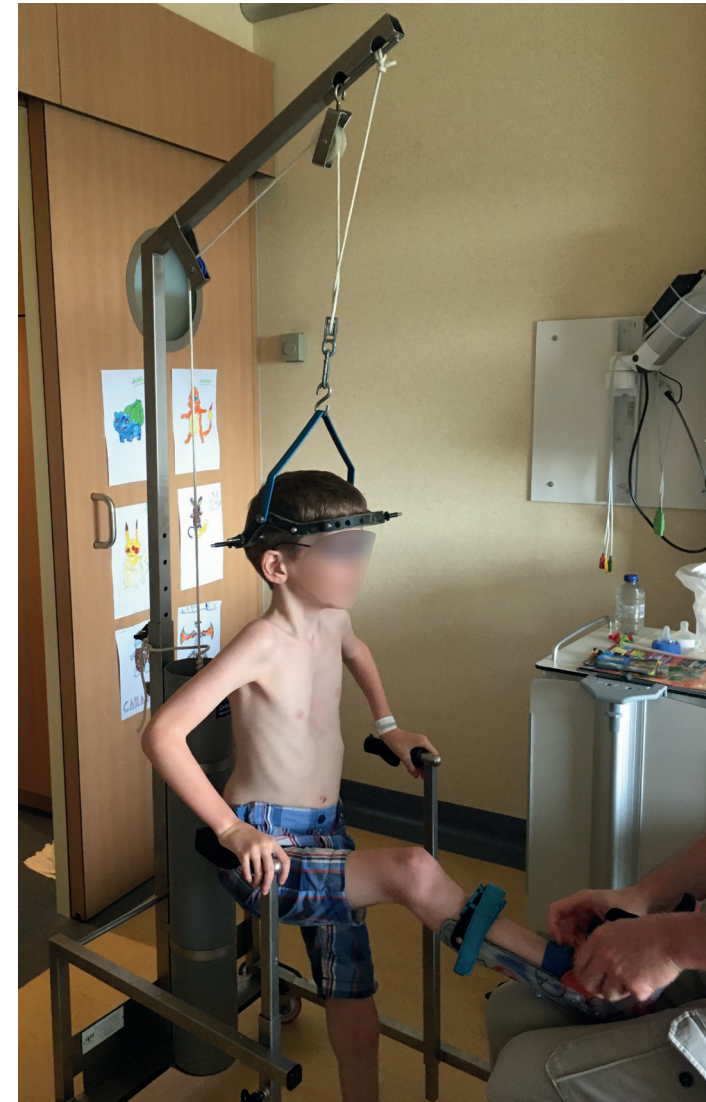

Fig. 6 -Traction préopératoire de 3 semaines réalisée avant l'intervention.

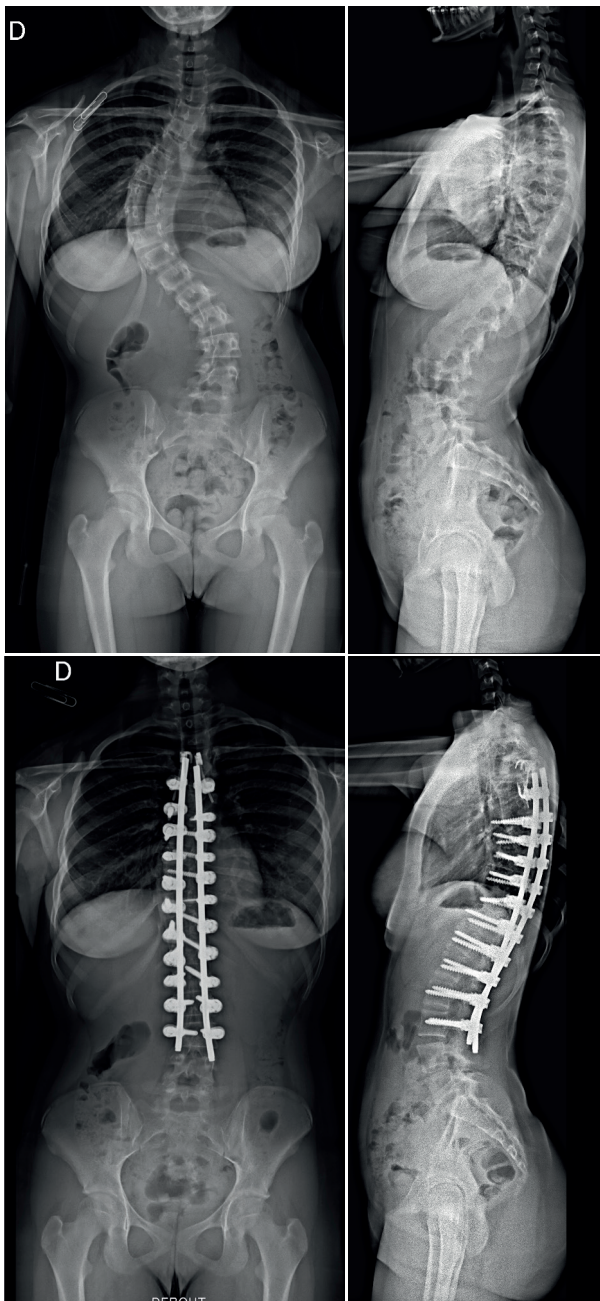


Fig. 7 - Patiente avec scoliose double majeure, ayant bénéficié d'une arthrodèse vertébrale postérieure.

POSTOPÉRATOIRE :

La [figure 7](#) montre un exemple de patiente opérée par abord postérieur. En postopératoire, les patients sont mis debout le lendemain de l'intervention, rentrent à domicile 5 à 7 jours après et ne vont pas à l'école durant 1 mois. Les activités sportives sont interdites pendant un an à dater de l'intervention chirurgicale, le temps que la fusion osseuse soit obtenue.

TIGES DE CROISSANCE SANS ARTHRODÈSE

Le traitement chirurgical des *early-onset scoliosis* se révèle plus compliqué, car il faut maintenir la correction de la scoliose, tout en respectant la croissance rachidienne et pulmonaire. Une arthrodèse thoracique chez un enfant jeune peut altérer le développement des poumons et conduire, à l'âge adulte, à une insuffisance respiratoire. La littérature est très abondante à ce sujet. Différentes techniques ont été décrites, toutes avec un taux de complication élevé. Le traitement consistera en la mise en place d'une ou deux tiges vertébrales postérieures sans arthrodèse. Ces dernières maintiendront idéalement la scoliose au maximum de sa correction. Ces tiges devront être allongées en fonction de la croissance du patient et de la progression de la scoliose. L'arthrodèse définitive sera idéalement réalisée en fin de croissance mais elle n'est pas toujours nécessaire du fait de l'enraidissement du rachis par le matériel. En effet, la scoliose ne progresse souvent plus et reste contrôlée par le matériel en fin de croissance.

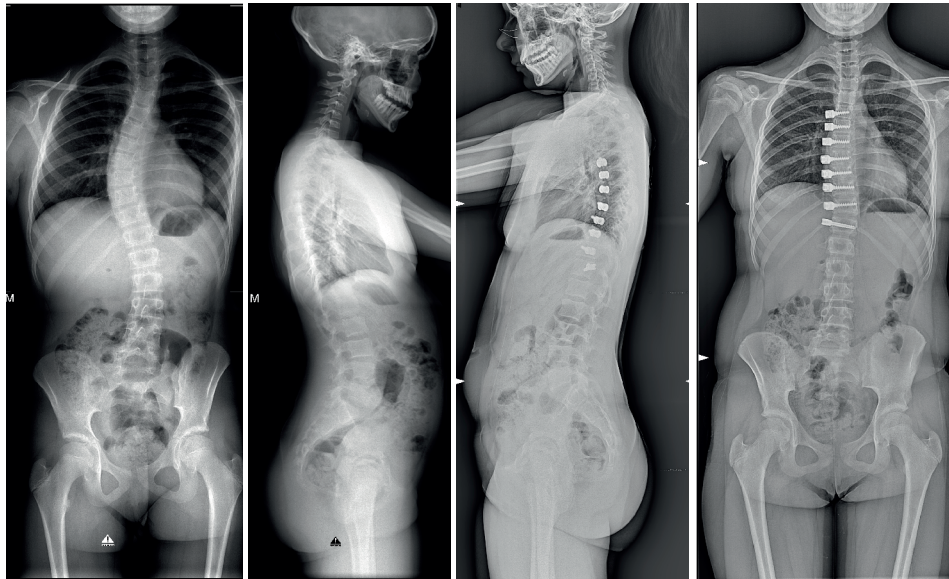
MODULATION DE CROISSANCE


La modulation de croissance rachidienne est une intervention chirurgicale alternative à l'arthrodèse. Elle utilise le potentiel de croissance de l'enfant porteur d'une scoliose pour participer à la correction de la déformation. Elle reprend les principes d'une épiphysiodèse convexe mais en utilisant une instrumentation souple sans greffe. Elle s'inspire du traitement par modulation de croissance réalisé pour corriger par épiphysiodèse asymétrique sans greffe, un défaut d'axe du genou à l'aide d'une plaque en 8.



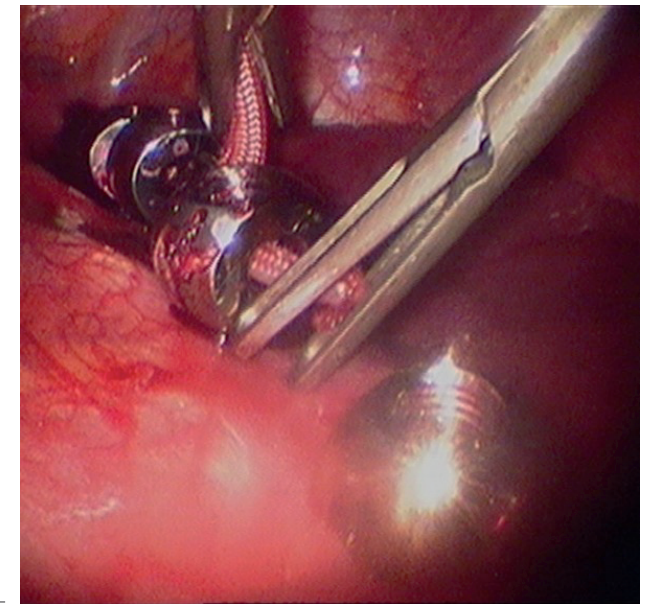
La modulation de croissance par ligament antérieur (*Vertebral Body Tethering*) consiste à positionner un ligament inextensible sur la convexité d'une scoliose et d'unir ce ligament avec les corps vertébraux par l'intermédiaire de vis corporeales.


Ce montage permet de réduire la déformation scoliotique par mise en compression des vis le long du ligament, au moment de la chirurgie. Ensuite le ligament doit permettre de brider la croissance de la convexité en laissant l'agrandissement se poursuivre dans la concavité. Ceci permet une correction progressive de la scoliose en fonction de la croissance restante du rachis (fig. 8).



 **Fig. 8** - Exemple de modulation de croissance. Réduction de la déformation scoliotique par mise en compression des vis le long du ligament.

Techniquement, les vis sont mises en place sous thoracoscopie pour les scolioses thoraciques et il est le plus souvent possible, sans ouvrir le diaphragme, d'instrumenter jusqu'en L1 vers le bas tandis que vers le haut, il est difficile de remonter au-dessus de T4. Le ligament est ensuite solidarisé aux têtes de vis et mis sous tension (fig 9.). Il est impératif pour réaliser cette procédure d'exclure le poumon du côté de la convexité. Cela nécessite donc un protocole d'anesthésie spécifique. Le point d'entrée des vis sur la face latérale convexe des vertèbres et leurs directions sont contrôlées par radioscopie peropératoire. L'idéal est de planifier la taille et direction des implants sur l'IRM préopératoire et d'utiliser une navigation peropératoire. Des incisions de 2 cm sont réalisées sur la ligne axillaire moyenne chez un patient en décubitus latéral. Chaque incision permettant d'accéder à deux ou trois espaces intercostaux et d'instrumenter deux ou trois vertèbres.



 **Fig. 9** - Image peropératoire en thoracoscopie du passage du ligament à travers une tête de vis.

RÉFÉRENCES

1. Ascani E et al. « [Natural history of untreated idiopathic scoliosis after skeletal maturity.](#) » Spine 1986.
2. Weinstein SL et al. « [Health and function of patients with untreated idiopathic scoliosis. A 50-year natural history study.](#) » JAMA 2003.
3. Cotrel Y, Dubousset J. « [A new technic for segmental spinal osteosynthesis using the posterior approach.](#) » Rev Chir Orthop Reparatrice Appar Mot 1984.
4. Weinstein SL, Ponseti IV. « [Curve progression in idiopathic scoliosis.](#) » JBJJ [Am] 1983.
5. Aubin CE, Labelle H, Ciolofan OC. « [Variability of spinal instrumentation configurations in adolescent idiopathic scoliosis.](#) » Eur Spine J 2007.
6. Mahaudens P, Banse X, Mousny M, Detrembleur C. « [Gait in adolescent idiopathic scoliosis: kinematics and electromyographic analysis.](#) » Eur Spine J. 2009.
7. Post M, Verdun S, Roussouly P, Abelin-Genevois K. « [New sagittal classification of AIS: validation by 3D characterization.](#) » Eur Spine J. 2019.
8. Newton PO, Kluck DG, Saito W, Yaszay B, Bartley CE, Bastrom TP. « [Anterior Spinal Growth Tethering for Skeletally Immature Patients with Scoliosis: A Retrospective Look Two to Four Years Postoperatively.](#) » J Bone Joint Surg Am. 2018.