SCOLIOSES : EXAMENS COMPLÉMENTAIRES

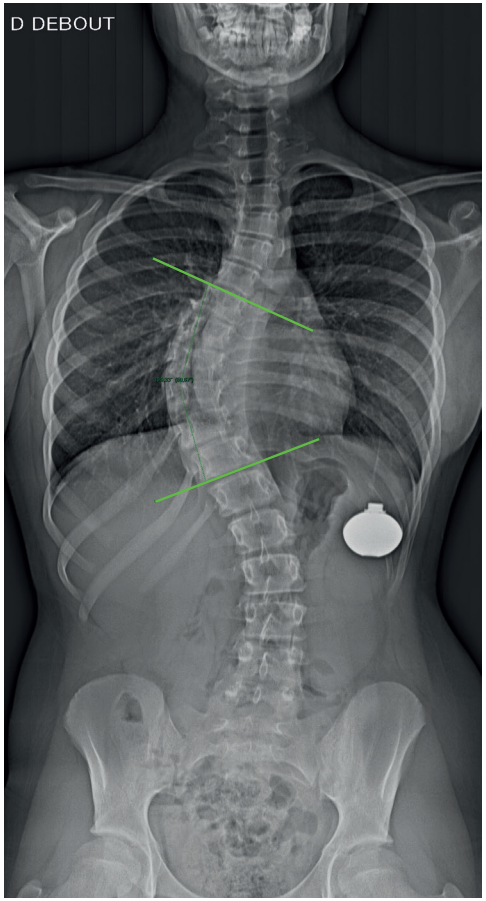

Fig. 1 - Image clé - Radiographie *full spine* de face d'une patiente présentant une scoliose. La courbure est dite thoracique droite et ses vertèbres limites sont T6 et T11. L'angle de Cobb est évalué à 50°.

SIMON VANDERGUGTEN
LUDOVIC KAMINSKI
MARILYNE MOUSNY
PHILIPPE MAHAUDENS

UCLouvain

Hôpital privé Médipôle de Savoie

Cet article est diffusé sous license Creative Commons Attribution - Pas d'utilisation commerciale - Partage dans les mêmes conditions (CC BY-NC-SA)

POINTS CLÉS

🔑 En cas de suspicion clinique de scoliose, le bilan radiographique standard consiste en une radiographie de colonne totale (*full spine*) de face en position debout.

🔑 La position adoptée par le patient lors de la radiographie peut influencer l'aspect de la colonne et doit être prise en compte lors de l'interprétation des clichés.

🔑 L'angle de Cobb mesure l'angle entre les vertèbres les plus inclinées avec une marge d'erreur et de reproductibilité d'environ 5°.

🔑 Lors du suivi du patient, les mêmes vertèbres limites doivent être utilisées pour suivre l'évolution de l'angle de Cobb. Si une ou plusieurs vertèbres limites changent, une modification de la statique rachidienne doit être suspectée.

🔑 Outre l'angle de Cobb, d'autres facteurs doivent également être considérés pour évaluer l'évolutivité d'une scoliose : rotation vertébrale, équilibre rachidien global dans le plan frontal, caractère inclus ou exclu du bassin, équilibre sagittal.

🔑 Les signes de maturité osseuse doivent être recherchés sur les radiographies et confrontés à la clinique afin de positionner le patient le plus précisément possible sur sa courbe de croissance.

🔑 Une IRM sera demandée en cas de suspicion d'une participation neurologique à la scoliose, et recherchera en particulier : une malformation d'Arnold Chiari, une syringomyélie ou une moelle attachée.

🔑 Les classifications radiologiques frontales de Lenke et sagittales d'Abelin Genevois sont utiles pour la planification chirurgicale.

BILAN RADIOGRAPHIQUE

Lorsqu'une scoliose est suspectée à l'examen clinique, un bilan radiographique standard doit être réalisé. Celui-ci consiste en une radiographie de colonne totale (*full spine*) de face en position debout. Un cliché de profil sera demandé également d'emblée en cas de déséquilibre sagittal, ou sera réalisé ultérieurement s'il est jugé utile par le médecin qui suivra le patient.

Ce chapitre reprend uniquement les mesures les plus souvent utilisées en pratique clinique, bien que d'autres mesures sont décrites.

QUALITÉ DES CLICHÉS RADIOGRAPHIQUES

Il s'agit de clichés de la totalité de la colonne, montrant en proximal la colonne cervicale et en distal, tout le bassin avec les têtes fémorales/fémurs proximaux, tant sur les radiographies de face que de profil. L'entièreté du grill costal doit être visible sur chaque cliché. Les clichés étagés de la colonne vertébrale rendent impossible l'évaluation de la statique rachidienne globale.

La position adoptée par le patient lors de la radiographie peut modifier l'aspect de la colonne et ceci doit être pris en compte lors de l'interprétation des clichés.

La position actuellement recommandée est debout, patient regardant droit devant, pieds écartés pour être dans l'alignement des épaules, genoux en extension, membres supérieurs fléchis de telle sorte que les poings viennent à hauteur des clavicules et que les bras soient à 45° par rapport à la verticale du corps.

Dans certains cas particuliers, les radiographies seront demandées en position assise (exemples : patient non-marcheur, pathologie d'un ou des membres inférieurs ayant une répercussion sur la statique pelvienne et rachidienne) ou couchée (exemple : patient avec une maladie neuromusculaire, dont la position assise n'est pas stable).

Si le patient, dans une tentative de se tenir bien droit, lève une épaule et s'incline d'un côté, une « fausse courbure » peut se dessiner sur la radiographie de face. Dans ce cas, il n'y aura pas de rotation vertébrale et le sens de la courbure pourra s'expliquer par la position adoptée par le patient.

Si la radiographie n'est pas strictement de face, un aspect de « fausse rotation vertébrale » pourra être induit. Il s'agira alors le plus souvent d'une rotation vertébrale présentant le même aspect tout le long de la colonne. La symétrie des trous obturateurs au niveau du bassin peut aider à vérifier que le bassin est bien de face. Il faut cependant noter que si le bassin joue un rôle dans la déformation scoliotique (notion de vertèbre pelvienne), il y aura une asymétrie des trous obturateurs qui ne sera pas liée à la position du patient pendant la radiographie, mais bien à la déformation scoliotique.

INTERPRÉTATION DU CLICHÉ DE FACE

- Il est recommandé de **compter** le nombre de vertèbres thoraciques et lombaires, ainsi que les côtes. Cette première étape permet de mettre en évidence une anomalie congénitale de type hémivertèbre. Même dans les scolioses idiopathiques, les anomalies jonctionnelles (sacralisation de la 5e vertèbre lombaire, lombalisation de la 1ère vertèbre sacrée) ou anomalies de nombre (11 paires de côtes, 6 vertèbres lombaires) ne sont pas rares et doivent être reconnues, surtout dans l'éventualité d'un traitement chirurgical.

- Il faut **regarder chaque corps vertébral** depuis la colonne cervicale jusqu'au sacrum : s'assurer qu'il y a une paire de pédicules correspondant à chaque corps vertébral, que la forme des corps vertébraux est normale. Cet examen permet d'identifier une éventuelle anomalie congénitale. Ainsi, un pédicule isolé doit faire suspecter une hémivertèbre. L'absence d'un disque intervertébral doit faire suspecter la présence d'une barre.

- Il faut mesurer une éventuelle **inégalité de longueur des membres inférieurs** au niveau des têtes fémorales et juger de sa répercussion sur la statique rachidienne (obliquité du disque L5-S1 et de la dernière vertèbre lombaire, présence d'une courbure sans rotation vertébrale).

- Lorsque une courbure scoliotique est présente, il faut identifier ses **vertèbres limites**. Il s'agit de la vertèbre la plus oblique, située de part et d'autre de la courbure scoliotique considérée. Elles servent de référence pour la mesure de l'angle de Cobb. Une courbure scoliotique est définie par la localisation de son **apex** (qui peut correspondre à un corps vertébral ou un disque intervertébral) et le côté de la convexité. Ainsi, une courbure cervicale a son apex situé entre C2 (2e vertèbre cervicale) et C6 tandis qu'une courbure cervicothoracique a son apex entre C7 et T1 (1ère vertèbre thoracique). Une courbure thoracique a son apex localisée entre T2 et le disque intervertébral T11-T12, une courbure thoracolombaire a son apex localisé entre T12 et L1, et une courbure lombaire entre le disque intervertébral L1-L2 et L4 (fig. 1).

La valeur angulaire de chaque courbure scoliotique est déterminée selon la technique de **Cobb**. Il s'agit de l'angle formé par la tangente au plateau supérieur de la vertèbre limite supérieure et la tangente au plateau inférieur de la vertèbre limite inférieure (fig. 1). Lorsque les plateaux vertébraux ne sont pas bien visibles, une astuce consiste à utiliser une ligne passant par le bord supérieur ou inférieur des pédicules. Il faut noter que cet angle de Cobb n'est pas une mesure très précise et qu'une marge d'erreur d'environ 5° est reconnue. Lors du suivi du patient, les mêmes vertèbres limites doivent être utilisées pour suivre l'évolution de l'angle de Cobb. Si une ou plusieurs vertèbres limites changent, une modification de la statique rachidienne doit être suspectée (aggravation de la courbure scoliotique, position différente du patient). L'évaluation du risque évolutif de la scoliose repose sur un ensemble de facteurs que sont le contexte clinique, le type de courbure, l'importance de la scoliose (valeur angulaire, rotation vertébrale) et son évolution.

Recherche d'une **rotation vertébrale** : la rotation vertébrale qui caractérise les scolioses idiopathiques est responsable de l'apparition d'une asymétrie au niveau des pédicules, le pédicule côté convexe de la courbure scoliotique se rapprochant progressivement du milieu du corps vertébral tandis que le pédicule côté concave se rapproche de plus en plus du bord latéral du corps vertébral, jusqu'à disparaître lorsque la rotation vertébrale est sévère. Dans les scolioses idiopathiques, cette rotation vertébrale se fait toujours dans le même sens, tel que décrit précédemment. Une rotation vertébrale inverse doit faire suspecter une mauvaise position du patient lors de la radiographie ou une pathologie sous-jacente. Cette rotation vertébrale augmente progressivement comme on s'éloigne de chaque vertèbre limite et est maximale à l'apex de la courbure scoliotique. Plus la rotation vertébrale est marquée, plus la scoliose est sévère. La classification de **Nash et Moe** permet d'évaluer la sévérité de cette rotation vertébrale au niveau de la vertèbre apicale (tableau 1, figure 2). La présence ou non d'une rotation vertébrale permet de distinguer la courbure scoliotique vraie (scoliose idiopathique) d'une courbure compensatoire, cette dernière ne montrant pas de rotation vertébrale (fig. 3). Une courbure compensatoire est une réaction naturelle de la colonne en dehors de la courbure principale visant à corriger le déséquilibre frontal induit par la courbure principale. Il faut cependant noter qu'avec le temps, une courbure compensatoire peut se structuraliser et une rotation vertébrale peut apparaître.

Tableau 1 -
Classification de Nash-Moe pour l'évaluation de la rotation vertébrale.

Grades	Observations
Neutre (0)	Pédicules symétriques (pas de rotation vertébrale)
1	Pédicule concave touche le bord du corps vertébral Pédicule convexe dans le 1er tiers, mais touche la ligne
2	Pédicule concave en train disparaître Pédicule convexe dans le 2ème tiers
3	Pédicule concave plus visible Pédicule convexe au milieu du corps vertébral
4	Pédicule concave plus visible Pédicule convexe au-delà du milieu du corps vertébral

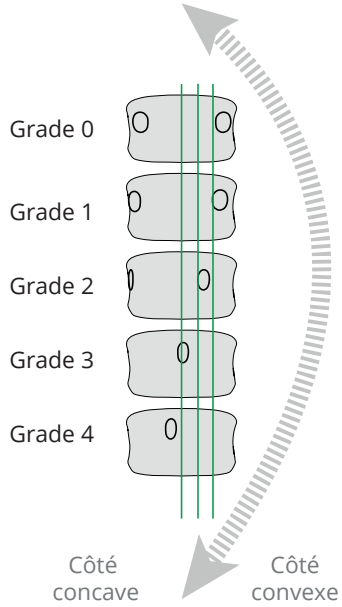

Fig. 2 - Évaluation de la rotation vertébrale selon **Nash-Moe**. L'hémicorps vertébral (du côté convexe) de la vertèbre apicale est divisé en trois tiers. Cinq grades sont décrits en fonction de la position des pédicules.

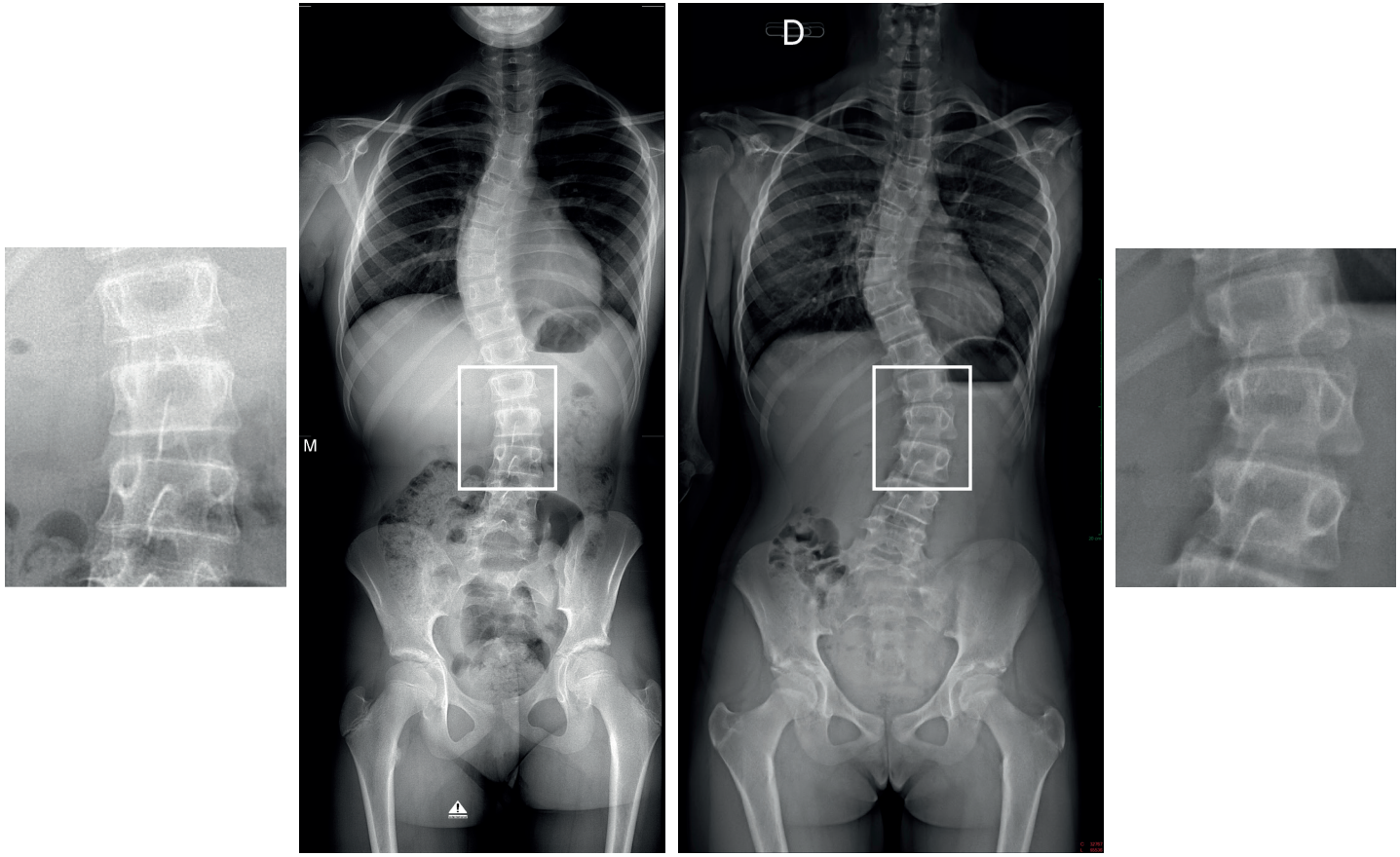

Fig. 3 - Sur le cliché de gauche, il s'agit d'une courbure thoracique droite avec une courbure lombaire gauche compensatoire. Sur le cliché de droite, il s'agit d'une scoliose double majeure, avec courbures thoracique droite et thoracolombaire gauche, une rotation vertébrale étant présente au niveau des deux courbures.

- Mesure de la **flèche coronale** : elle est évaluée par la distance séparant une verticale tracée depuis le milieu de la 7e vertèbre cervicale et le milieu du sacrum (fig. 4). Une distance de maximum 20 mm vers la gauche ou la droite est considérée comme physiologique.

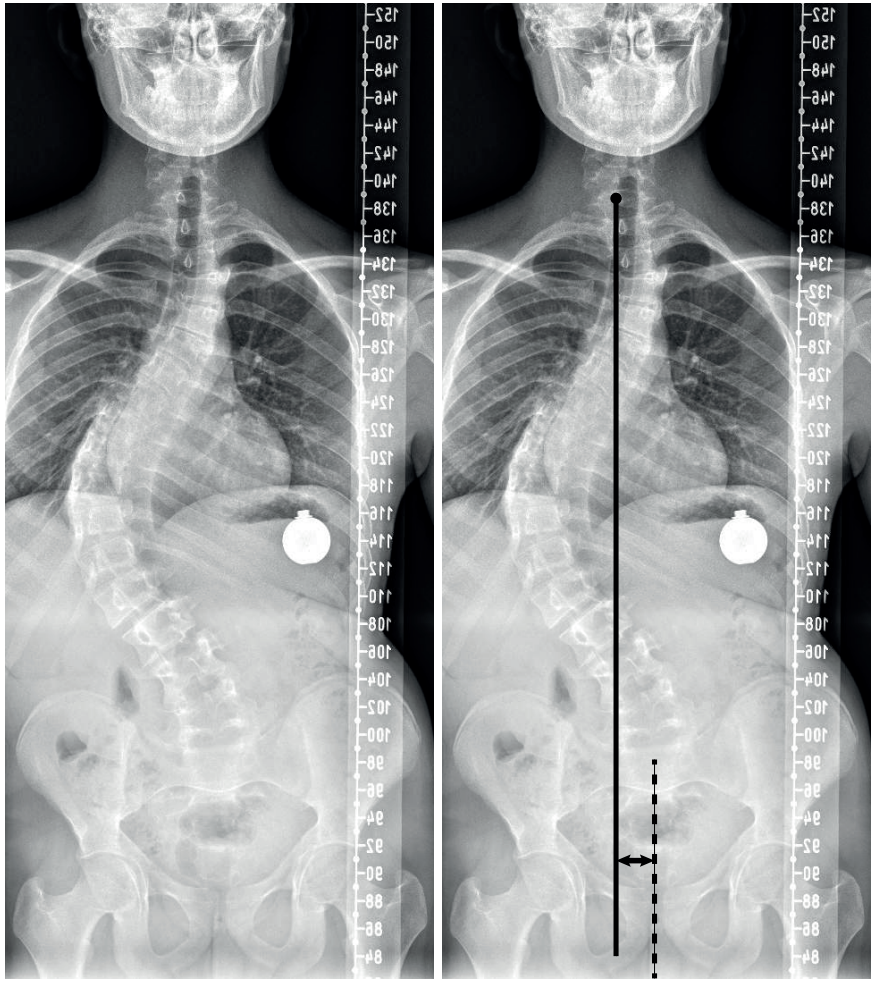

Fig. 4 - Déséquilibre rachidien global vers la droite évalué à 28 mm.

- Caractère inclus ou exclu du **bassin** : il est important d'évaluer si le bassin participe ou non à la déformation scoliotique, surtout pour les scolioses à double courbure thoracique ou doubles majeures, associant une courbure thoracique et une courbure (thoraco-) lombaire. Lorsque la crête iliaque est plus haute du côté de la convexité de la courbure thoracique principale, le bassin fait partie de la courbure lombaire et est dit **inclus**. Dans le cas contraire (bassin horizontal ou crête iliaque plus haute du côté de la concavité de la courbure thoracique principale), le bassin est **exclu**.
- Recherche des signes de **maturité squelettique** :
  - état ouvert ou fermé des cartilages **triradiés** (au niveau des cotyles) et céphaliques (têtes fémorales),
  - signe de **Risser** : la progression de l'ossification des crêtes iliaques est classée en 6 stades, le stade 0 correspondant à l'absence de signe d'ossification et le stade 5 au stade adulte, l'ossification étant complètement fusionnée avec la crête iliaque sous-jacente. Les stades 1, 2, 3, 4 correspondent respectivement à une image d'ossification présente dans le 1er quart, 2e quart, 3e quart, et 4e quart de la crête iliaque, en partant de son extrémité antérieure, vers son extrémité distale (fig. 5).

Lorsque ces signes associés à l'examen clinique ne permettent pas de se faire une idée précise de la croissance résiduelle du patient, un âge osseux peut être demandé. Il consistera en une radiographie de la main et du coude gauches. Il est important de noter que l'âge osseux peut être très différent de l'âge chronologique et qu'il n'évolue pas toujours de façon linéaire comme l'âge chronologique.

La figure 6 reprend les différents signes radiographiques de maturité osseuse en fonction de l'âge osseux chez la fille et le garçon. Sur la partie ascendante du pic pubertaire, l'évaluation de l'ossification de l'olécrâne est plus précise que l'étude de la main. Sur le versant descendant du pic pubertaire, le signe de Risser peut être complété par l'étude de l'âge osseux au niveau de la main gauche.

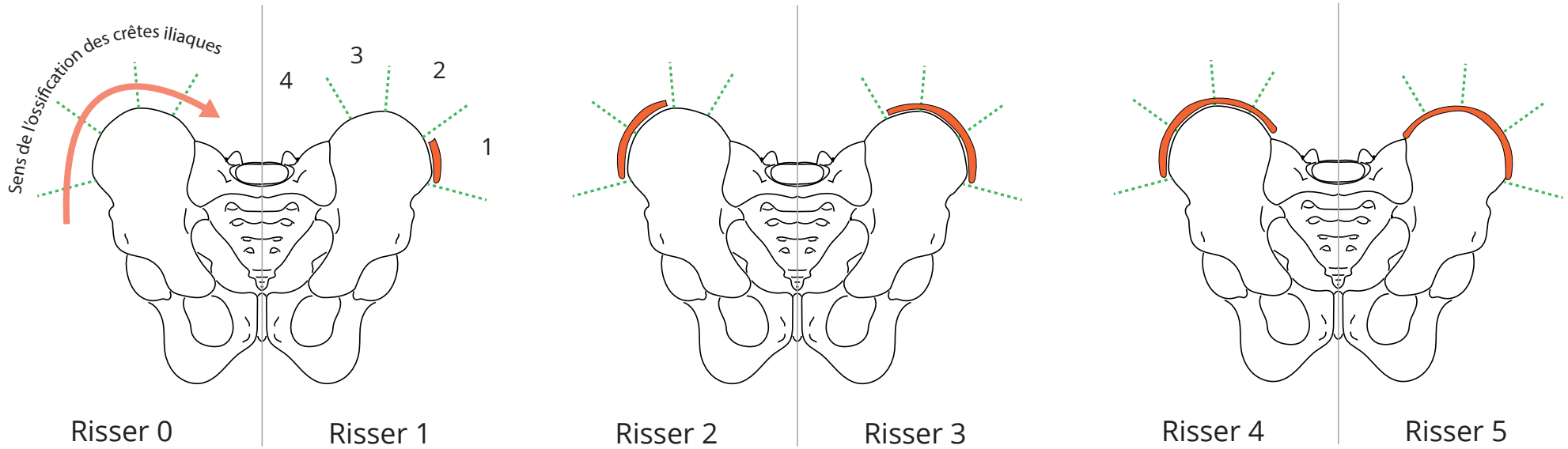

Fig. 5 - Stades de Risser. Le stade Risser 5 peut être atteint vers 22-23 ans. Parfois, il n'est jamais atteint.

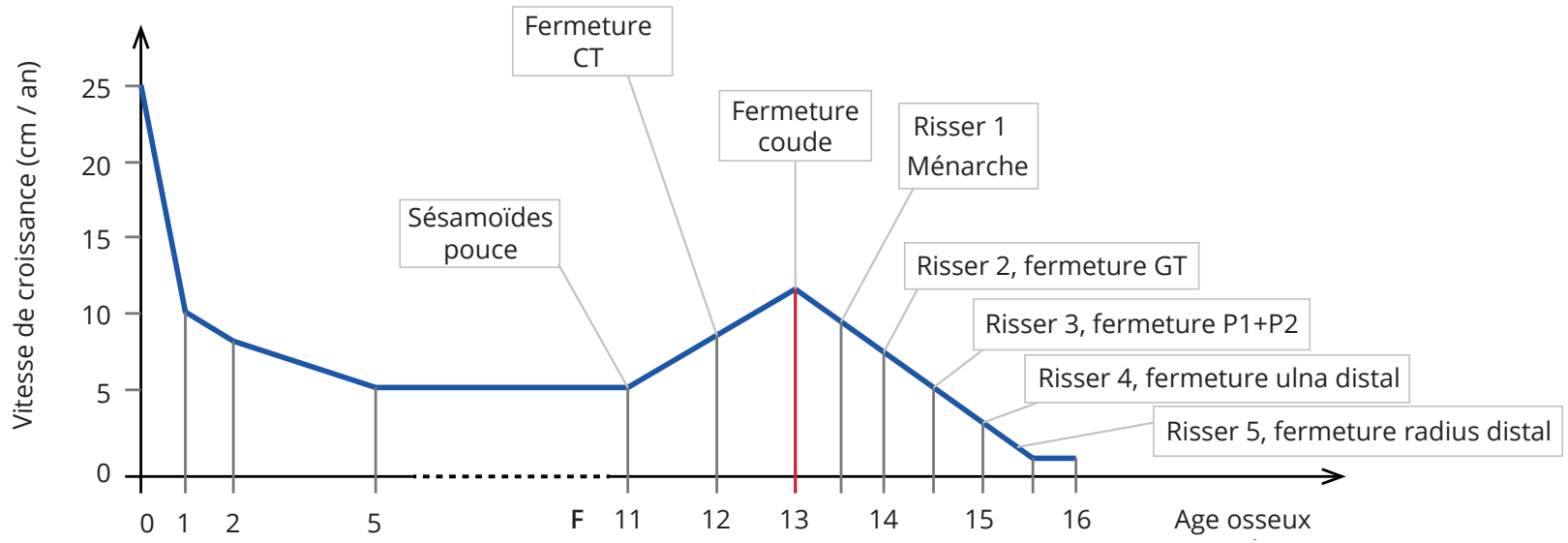

Fig. 6 - Différents signes radiographiques de maturité osseuse en fonction de l'âge osseux :
CT = cartilage triradié ;
GT = grand trochanter ;
P1 = 1ère phalange ;
P2 = 2e phalange.

INTERPRÉTATION DU CLICHÉ DE PROFIL

L'évaluation sagittale prend de plus en plus d'importance dans la littérature.

- L'**incidence pelvienne** (PI). Pierre angulaire de l'équilibre sagittal, c'est le premier angle à mesurer : entre la perpendiculaire au milieu plateau de S1 et la ligne reliant le centre du plateau de S1 au centre des têtes fémorales. Cet angle est constant chez tout individu au cours de sa vie et indépendant de sa position. La PI moyenne est entre 45 et 55°, elle est dite faible en dessous de 45° et élevée au delà de 60°.
- Mesure de la **cyphose thoracique** : la cyphose thoracique physiologique mesurée entre le plateau supérieur de la 1ère vertèbre thoracique et le plateau inférieur de T12 et sa norme se situe entre 35° et 45°. Dans les scolioses idiopathiques avec courbure thoracique, une hypocyphose thoracique est fréquemment observée.
- Mesure de la **lordose lombaire** : bien qu'elle doive aussi être corrélée à l'IP, on estime sa norme entre 40° et 50° si elle est mesurée entre le plateau supérieur de la L1 et le plateau inférieur de L5.
- Localisation des points d'inflexion en particulier thoracolombaire et l'apex de la cyphose thoracique et lordose lombaire.
- Mesure de l'équilibre rachidien sagittal global (*Sagittal Vertical Axis*, **SVA**). Il s'agit de la distance entre la verticale tracée depuis le centre du corps vertébral de la 7e vertèbre cervicale et le coin postéro-supérieur du plateau sacré. Si on tient compte de la colonne cervicale, une verticale tracée depuis le conduit auditif externe doit passer par le centre des têtes fémorales.
- Recherche d'un spondylolisthésis en lombaire. En cas de doute, un CT-scan sera demandé.
- **Risser** : il est intéressant de noter que le Risser 4 est souvent plus facilement visualisé sur la radiographie de profil (ossification postérieure des crêtes iliaques).

La mesure des paramètres sagittaux permet de classifier l'équilibre sagittal du rachis scoliotique (cf. ci-dessous *Classifications*). Un déséquilibre sagittal peut être mal toléré et engendrer des répercussions fonctionnelles invalidantes à long terme par dégénérescence arthrosique prématurée : cyphose cervicale ou cyphose thoracolombaire par exemple.

AUTRES EXAMENS COMPLÉMENTAIRES

Toute plainte douloureuse doit faire rechercher une cause sous-jacente. *Ramirez et al.* ont montré qu'environ 23 % des patients présentant une scoliose idiopathique se plaignaient de douleurs. Une cause sous-jacente (spondylolyse, maladie de Scheuermann, syringomyélie, hernie discale, moelle attachée, tumeur médullaire) a été diagnostiquée chez seulement 9 % des patients douloureux. La plupart des plaintes douloureuses semblent donc d'origine musculaire. La nécessité de prescrire un bilan complémentaire pour expliquer les douleurs dépend de l'anamnèse et de l'examen clinique.

Une **scintigraphie osseuse** (peu irradiante) sera le plus souvent demandée en cas de douleurs rachidiennes continues, non mécaniques. Une tumeur osseuse comme un ostéome ostéoïde peut être responsable d'une scoliose. La scintigraphie permettra de localiser un éventuel foyer de fixation qui devra ensuite faire l'objet d'une imagerie, le plus souvent par CT-scan.

Une résonnance magnétique nucléaire (**IRM**) médullaire totale doit être prescrite en cas de :

- anomalie à l'examen clinique évoquant une maladie neurologique (pieds creux, asymétrie des réflexes, clonus, dépigmentation ou pilosité en regard de la jonction lombo-sacrée,...),
- courbure thoracique gauche pour une *late-onset scoliosis*,
- courbure thoracique droite pour une *early-onset scoliosis* bien que chez l'enfant avant 5 ans, une IRM nécessite souvent une anesthésie générale pour éviter qu'il bouge. Pour cette raison, la nécessité de réaliser une IRM pour la seule raison d'une courbure thoracique droite

est sujette à discussion. On peut donc attendre que l'enfant grandisse sauf en cas de signe d'alerte (anomalie à l'examen neurologique, développement psychomoteur anormal de l'enfant) ou si la scoliose est sévère ou évolutive malgré un traitement bien mené,

- scoliose qui s'aggrave alors que l'enfant n'est pas dans une phase de croissance rapide,
- si on suspecte des anomalies congénitales, on demandera également des reconstructions axiale et frontale des corps vertébraux,
- traitement chirurgical planifié car la présence d'anomalie médullaire augmente le risque de lésion neurologique peropératoire et peut nécessiter une prise en charge neurochirurgicale avant la chirurgie de scoliose.

D'**autres examens** seront demandés en fonction du contexte :

- biologie sanguine si suspicion de tumeur ou infection,
- bilan respiratoire et cardiaque, principalement pour les *early-onset scoliosis* et les scolioses neuromusculaires sévères,
- radiographies obliques de la colonne lombosacrée en cas de suspicion de spondylolyse,
- radiographies centrées sur une région spécifique du rachis ou une IRM avec reconstructions axiales et frontales des corps vertébraux si on suspecte des anomalies congénitales,
- CT-scan localisé pour visualiser une région mal évaluée par les autres modalités : anomalies congénitales ou spondylolistésis.

Bilan radiographique dynamique

Par souci de radioprotection, ce bilan est uniquement demandé lorsqu'un traitement chirurgical est planifié, quel que soit le type de scoliose. Il permet la planification du geste chirurgical. Ce bilan consiste en une radiographie de colonne totale de face en traction, idéalement sur table de traction, ainsi que des radiographies en inclinaison latérale maximale (appelées *bending*) pour étudier la réductibilité de chaque courbure scoliotique ainsi que la souplesse

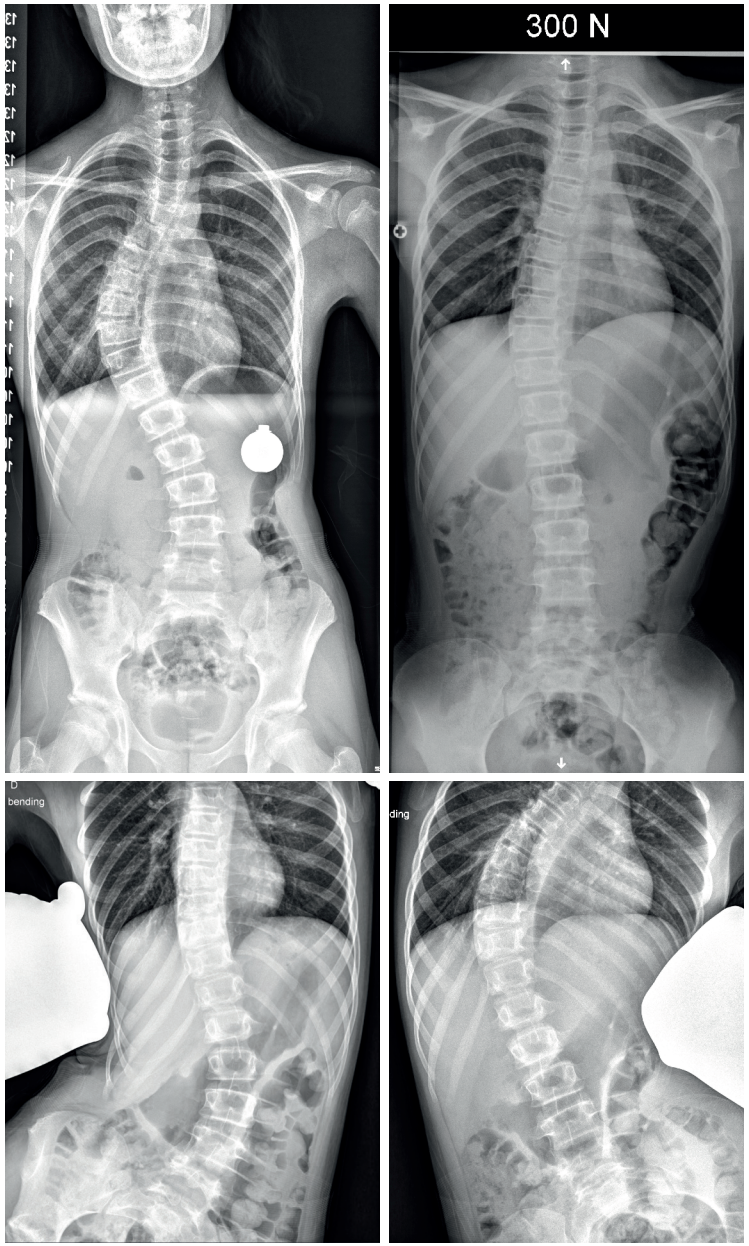

Fig. 7 - Réductibilité d'une courbure scoliotique en traction et *bending*.

des disques intervertébraux (fig. 7). Ces *bending* sont idéalement réalisés patient en décubitus dorsal, par une personne compétente comprenant la déformation scoliotique du patient, étant donné l'importance de bien positionner les points d'appui lors de ce test. Les clichés réalisés patient debout effectuant lui-même une inclinaison latérale du tronc, sont moins pertinents.

Chez le patient non-marcheur présentant une scoliose neuromusculaire, il est important d'étudier l'équilibre du bassin et la réductibilité d'un bassin oblique. En cas d'hypercyphose thoracique, une radiographie de colonne de profil sur billot (localisé à l'apex de la cyphose), patient en décubitus dorsal, est réalisée pour étudier la réductibilité de l'hypercyphose.

CLASSIFICATIONS

FRONTALE

Différentes classifications des scolioses idiopathiques, basées sur le bilan radiographique, existent. La plus utilisée actuellement dans la littérature est celle décrite par *Lenke* en 2001 distinguant 6 types de scolioses (fig. 8). Elle a cependant peu d'intérêt en pratique clinique courante pour le suivi de la majorité des scolioses qui sont non chirurgicales. Le but de cette classification est une aide à la planification de l'étendue de l'arthrodèse en fonction du type de scoliose. Les principales limites de cette classification sont qu'elle ne tient compte ni de l'équilibre des épaules, ni de l'équilibre du bassin, ni de la rotation vertébrale. Ces paramètres sont pourtant importants à prendre en compte. De plus, pour être complet, elle nécessite des radiographies dynamiques qui ne sont réalisées qu'en cas de décision chirurgicale. Nous allons tout de même vous présenter ses étapes :

- Mesurer l'angle de Cobb des courbures et déterminer la courbure principale (la plus importante). Comme expliqué plus haut, une courbure thoracique a son apex localisé entre T2 et le disque intervertébral T11-T12, une courbure thoracolombaire a son apex localisé entre T12 et L1, et une courbure lombaire entre le disque intervertébral L1-L2 et L4.
- Déterminer quelles courbures sont structuralisées et lesquelles sont non structuralisées c'est-à-dire compensatoires. Une courbure est dite structuralisée si elle reste **au dessus de 25°** sur les radiographies dynamiques en inclinaison (*bending*) dans le sens opposé. Bien que l'on sorte de la définition de la classification, on peut comme expliqué plus haut, estimer que la courbure est compensatoire s'il n'y a pas de rotation vertébrale.
- Déterminer l'équilibre frontal lombaire en traçant la perpendiculaire au centre du plateau de S1 (*Central Sacral Vertical Line*, **CSVL**) : classé « **A** » si cette ligne passe entre les pédicules de l'apex de la courbure lombaire, « **B** » si cette ligne touche juste la vertèbre apex, « **C** » si cette ligne passe

médialement en dehors de la vertèbre.

- Déterminer l'importance de la cyphose thoracique T4 - T12 considérée normale (**N**) entre 10° et 40°, et **+** ou **–** en dehors de ces valeurs.

Ces 4 étapes permettent de classer la scoliose (cf. tableau 2).

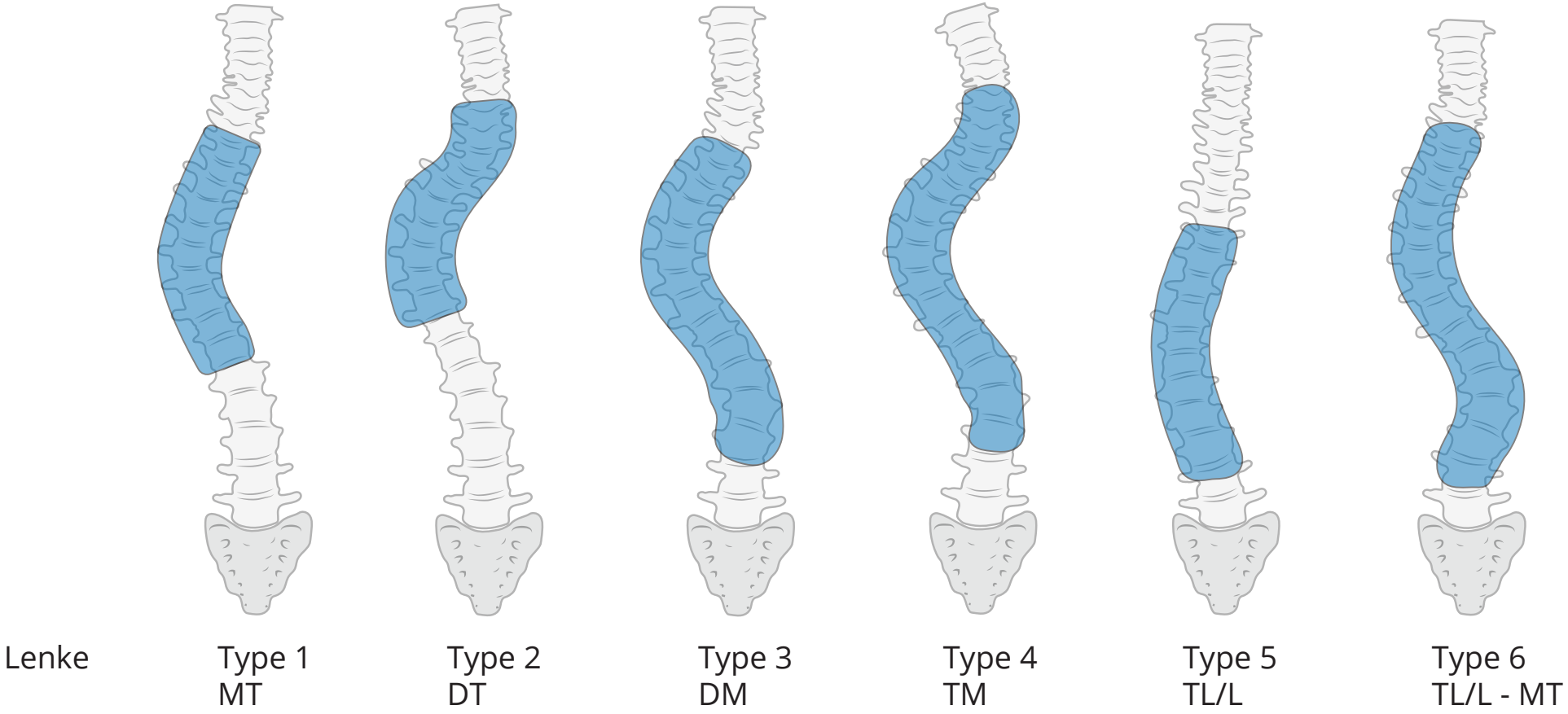

Fig. 8 - Classification des scolioses selon **Lenke** (simplifiée). Elle distingue 6 types différents de courbures en se basant sur leur absence de réduction (> 25° au *bending*). Ces courbures sont dites stucturalisées. **MT** : apex thoracique ; **DT** : double apex thoracique ; **DM** : deux apex dont un thoracique et un lombaire ; **TM** : trois apex dont deux thoraciques et un lombaire ; **TL/L** : apex unique en thoracolombaire ou lombaire ; **TL/L - MT** : association d'un type 5, principal et d'un type 1. Il faut noter que les types 5 et 6 sont toujours de classe **C** (la CSVL ne touche pas l'apex lombaire).

▷ **Tableau 2** - Classification de **Lenke**.

+ Modificateurs lombaires (**A/B/C**)
+ Modificateurs cyphotiques (**-/N/+**)

Type de déformation	Courbure thoracique proximale	Courbure thoracique principale	Courbure thoracolombaire ou lombaire
1. Thoracique Simple	Non structuralisée	Structuralisée (principale)	Non structuralisée
2. Double Thoracique	Structuralisée	Structuralisée (principale)	Non structuralisée
3. Double Majeure	Non structuralisée	Structuralisée (principale)	Structuralisée
4. Triple Majeure	Structuralisée	Structuralisée (principale)	Structuralisée
5. (Thoraco-) Lombaire	Non structuralisée	Non structuralisée	Structuralisée (principale)
6. (5 + 1)	Non structuralisée	Structuralisée	Structuralisée (principale)

SAGITTALE

L'équilibre sagittal du rachis prend de plus en plus d'importance dans la littérature, y compris pour les scolioses pédiatriques. *Kariman Abelin Genevois* a publié en 2019 une classification de l'équilibre sagittal des patients scoliotiques utile, comme celle de Lenke, pour la planification chirurgicale (fig. 9). 3 types de dos scoliotiques sont ainsi décrits en fonction des paramètres sagittaux :

- le **type 1** est un rachis équilibré avec des courbures harmonieuses et un point d'inflexion thoracolombaire entre T11 et L1 et une cyphose thoracique T4 - T12 supérieure à 20°,
- le **type 2** présente une hypocyphose thoracique (inférieure à 20°) et une cyphose cervicale : le type **2a** a un point d'inflexion TL situé entre T11 et L1 tandis que le type **2b** présente une cyphose de la jonction thoracolombaire avec un angle T10 - L2 supérieur à 10°,
- Le **type 3** ne présente que 2 courbures sagittales : une cyphose cervico-thoracique et une longue lordose thoracolombaire et un angle T10 - L2 inférieur à 10°.

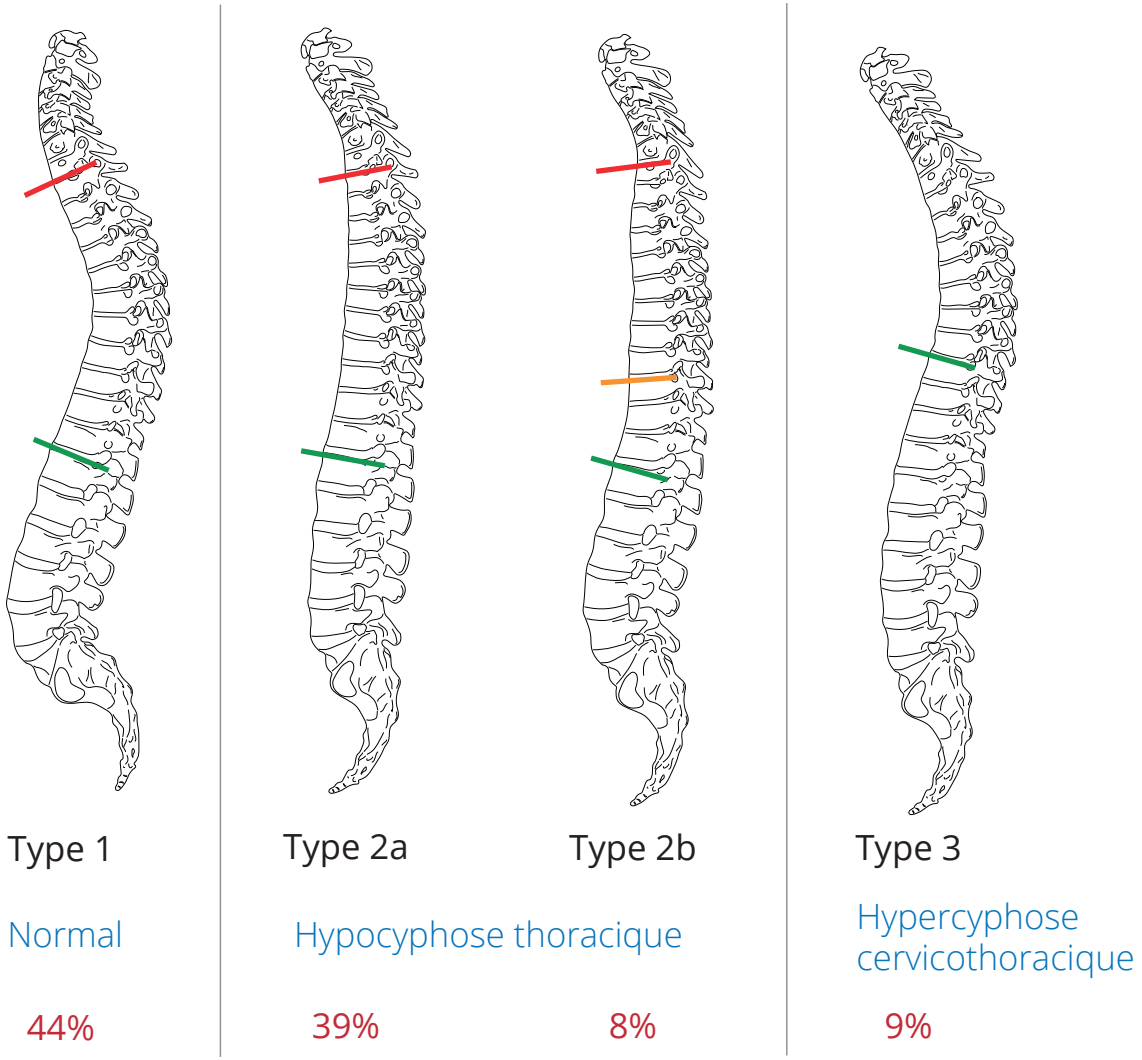

Fig. 9 - Classification sagittale des scolioses selon **Abelin-Genevois**.

RÉFÉRENCES

1. MF O'Brien, TR Kuklo, KM Blanke, Lenke LG. « Spinal Deformity Study Group. Radiographic Measurement Manual. » Medtronic Sofamor Danek USA, Inc.

2. Pruijs JE, et al. « Variation in Cobb angle measurements in scoliosis. » Skelet Radiol 1994.

3. Mehta MH. « The rib-vertebra angle in the early diagnosis between resolving and progressive infantile scoliosis. » JBJS Br 1972.

4. Bergoin M, Gennari JM, Tallet JM. « Taking the shoulders and pelvis into account in the preoperative classification of idiopathic scoliosis in adolescents and young adults (a constructive critique of King's and Lenke's systems of classification). » Eur Spine J 2011.

5. Ramirez N1, Johnston CE, Browne RH. « The prevalence of back pain in children who have idiopathic scoliosis. » J Bone Joint Surg Am. 1997.

6. Lenke LG, Btez RR, Harms J, et al. « Adolescent idiopathic scoliosis : A new classification to determine extent of spinal arthrodesis. » JBJS Am 2001.

7. Post M, Verdun S, Roussouly P, Abelin-Genevois K. « New sagittal classification of AIS: validation by 3D characterization. » Eur Spine J. 2019.