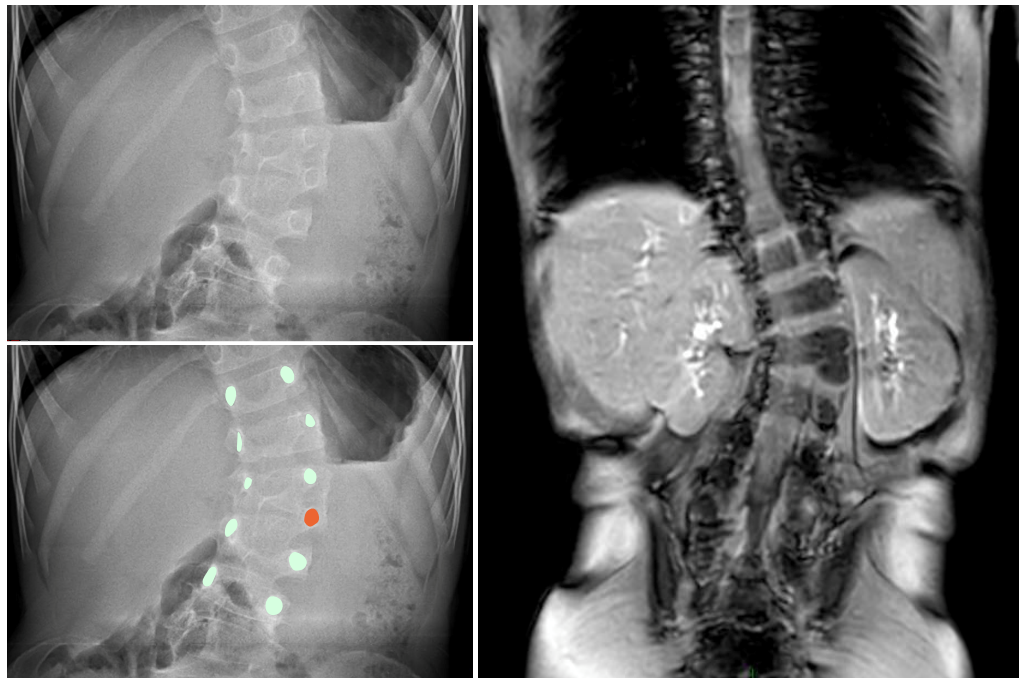
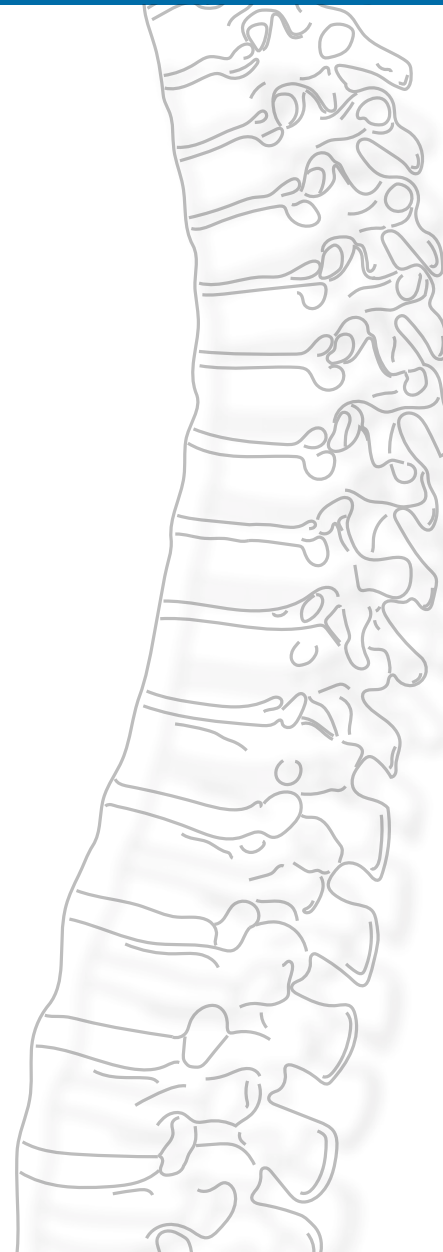

# SCOLIOSES CONGÉNITALES



**FIG. 1 - IMAGE CLÉ.** - En haut, à gauche, radiographie de face d'une hémivertèbre partiellement segmentée L2-L3. En identifiant les différents pédicules vertébraux, on comprend mieux le type d'anomalie que présente le rachis (en bas, à gauche). À droite, l'IRM du même patient montre cette anomalie congénitale.




---

SIMON VANDERGUGTEN  
LUDOVIC KAMINSKI  
ÉRIC NECTOUX  
MARILYNE MOUSNY

---

 **UCLouvain**

 Cet article est diffusé sous licence Creative Commons Attribution - Pas d'utilisation commerciale - Partage dans les mêmes conditions (CC BY-NC-SA)

 Hôpital privé  
**Médipôle**  
de Savoie

## POINTS CLÉS

🔑 Les scolioses congénitales sont des malformations congénitales tridimensionnelles, résultant d'anomalies de développement du sclérotome à la période embryologique.

🔑 Les hémivertèbres, les barres congénitales et les fusions costales sont les anomalies les plus fréquemment rencontrées. Elles peuvent être associées entre elles, surtout lorsqu'elles rentrent dans le cadre d'une affection syndromique.

🔑 Il est indispensable de faire un bilan polymalformatif complet à la recherche d'anomalies cardiaques, rénales, médullaires ou osseuses au niveau des membres.

🔑 L'abstention et la surveillance isolée sont de règle dans la majorité des cas.

🔑 Le traitement chirurgical est risqué et réservé aux patients dont la déformation progresse de manière non contrôlée. Il est basé sur le guidage de croissance par épiphysiodèse ou par correction angulaire à l'aide d'exérèses vertébrales ou d'ostéotomies vertébrales complexes.

## DÉFINITION-CLASSIFICATION-PATHOGÉNIE

Les scolioses congénitales sont des déformations tridimensionnelles du rachis présentes dès la naissance, en raison de malformations congénitales du rachis. Elles sont donc également connues sous le nom de scolioses malformatives. Le diagnostic est fait en général dans les deux premières années de vie mais peut être retardé en l'absence de répercussion clinique. Le type de malformation va conditionner le potentiel évolutif de la scoliose congénitale.

Les malformations sont dues à des anomalies de migration cellulaire dans le sclérotome embryonnaire. Leur classification permet de comprendre les anomalies congénitales qui sont classées en trois groupes selon *Winter* : les défauts de formation (hémivertèbres), les défauts de segmentation (barre pontant deux vertèbres) et les anomalies de soudure des centres de croissance antérieure ou postérieure (spina-bifida...) (fig. 2).

✦ **TYPE 1 : troubles de la formation vertébrale.**

### Antérieure :

- ▶ a : absence complète de corps vertébral,
- ▶ b : absence partielle de corps vertébral,
- ▶ c : absence de plusieurs corps vertébraux.

### Antérolatérale

### Latérale :

- ▶ a : complète, hémivertèbre,
- ▶ b : partielle, vertèbre cunéiforme.

Les hypoplasies antérieures partielles ou totales vont créer une cyphose localisée qui va s'aggraver avec la croissance, alors que les hypoplasies latéralisées vont créer une scoliose.



Une hémivertèbre (**HV**) peut être libre, complètement segmentée (séparée des vertèbres sus et sous-jacentes par un disque intervertébral), partiellement segmentée (fusionnée par son plateau supérieur ou inférieur à la vertèbre adjacente) ou non segmentée (fusionnée aux vertèbres sus et sous-jacentes). Une hémivertèbre est dite incarcerated lorsque la ou les vertèbres adjacentes dessinent une logette dans laquelle l'hémivertèbre peut se loger. Les HV auront un retentissement variable en fonction de leur séparation par rapport aux vertèbres adjacentes. Si l'HV est non ou semi-segmentée, il n'y aura pas ou peu d'asymétrie de croissance supplémentaire. Si elle est libre ou complètement segmentée, alors il y aura deux fois plus de croissance du côté de l'HV et le pronostic évolutif de la malformation est alors plus important.

#### ✦ **TYPE 2** : troubles de la segmentation intervertébrale.

**Complète** (bloc antérieur et postérieur)

**Antérieure** :

- ▶ a : bloc des corps
- ▶ b : bloc partiel des corps

**Latérale**

**Postérolatérale**

**Postérobilatérale**

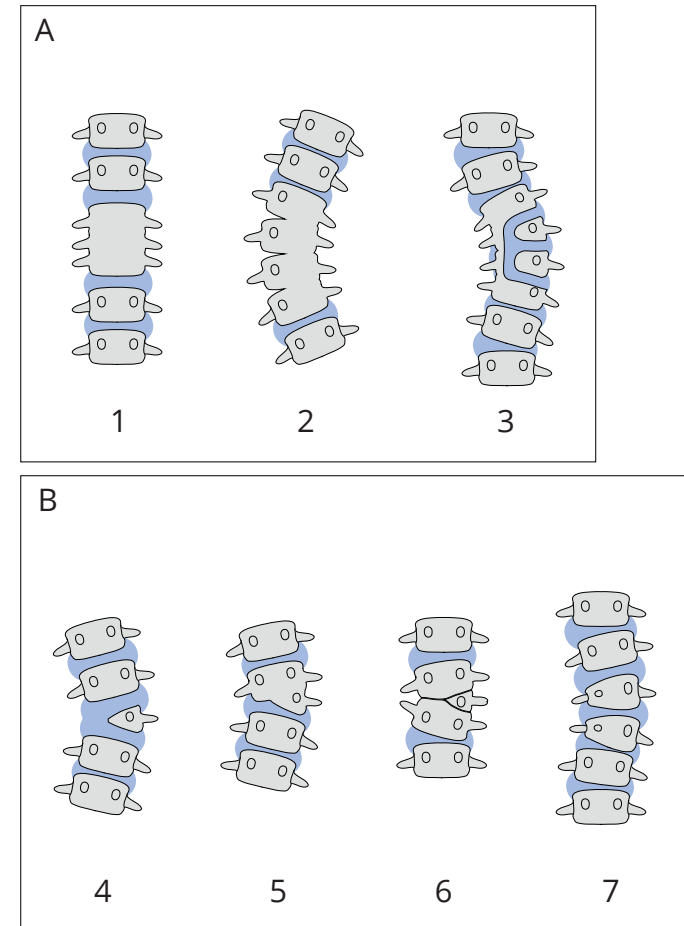
Une barre (ou bloc) pontre les deux vertèbres et remplace donc le disque et les cartilages de croissance. La barre peut être unilatérale ou bilatérale.

Les blocs, ou barres, vont donner une cyphose pure à la partie antérieure du corps vertébral, une lordose à la partie postérieure et une scoliose lorsque la barre est latéralisée.

#### ✦ **TYPE 3** : anomalies de soudure des centres de croissance.

Antérieure (corps binucléaire en « aile de papillon »)

Postérieure (spina-bifida)



**Fig. 2** - Classification des malformations vertébrales pouvant être responsables de scolioses congénitales. En (A), illustration des différents types de défauts de **segmentation**. En (B), illustration des différents types de défauts de **formation**.

Plusieurs malformations peuvent être présentes de façon conjointe, réalisant de véritables mosaïques : HV, barres, vertèbres en papillon (vertèbre présentant deux centres d'ossification hypoplasiques au niveau du corps vertébral, donnant un aspect de papillon sur une radiographie de face) et même fusions costales dans certaines dysostoses spondylocostales.

Le pronostic évolutif est donc dicté par le type d'anomalies, leur nombre mais aussi la manière dont elles vont s'équilibrer. Deux HV proches de part et d'autre vont avoir tendance à s'équilibrer, alors que deux HV successives du même côté vont présenter un gros potentiel évolutif. Deux HV opposées mais très éloignées l'une de l'autre au contraire vont avoir tendance à évoluer pour leur propre compte et créer deux déviations scoliotiques différentes. L'évolutivité des anomalies doit être surveillée pendant toute la croissance de manière clinico-radiologique, tout particulièrement aux périodes à risque d'aggravation en forte croissance, c'est-à-dire les cinq premières années de vie et à la puberté.

### PRÉSENTATION CLINIQUE

Le diagnostic est parfois porté en anténatal à la faveur des échographies systématiques, révélant une anomalie de segmentation le plus souvent ou un syndrome polymalformatif.

En postnatal, il faudra s'attacher à repérer au niveau de la peau des signes de dysraphisme associé (défaut de fermeture de l'arc postérieur des vertèbres, pouvant donner dans les formes majeures un spina-bifida occulta dont les manifestations cutanées sont des lipomes cutanés ou des touffes de poils sur la ligne médiane). Le rachis présente parfois une cyphose ou une gibbosité franche visible à l'œil nu. Chez le grand enfant, l'examen est comparable aux scolioses idiopathiques : mesure de la gibbosité, évaluation de l'équilibre frontal et sagittal, de la souplesse, asymétrie des épaules, asymétrie du pli de la taille. On recherchera également une anomalie sensitivo-motrice à l'examen neurologique, ainsi que troubles vésico-sphinctériens (fuites

urinaires, rétention d'urine, constipation, etc.).

### BILAN COMPLÉMENTAIRE

À la naissance, il faudra faire un bilan de polymalformation systématique. Le plus souvent il s'agit d'une anomalie isolée, mais on retrouve fréquemment des malformations congénitales du rachis dans le cadre du syndrome de **VACTERL** (acronyme anglais rappelant les localisations possibles de malformations conjointes en dehors de toute anomalie syndromique : *Vertebral, Anal, Cardiac, Tracheal, Esophagus, Renal, Limbs*). Les scolioses congénitales étant liées à une « erreur » lors de la formation du fœtus, des anomalies touchant d'autres systèmes peuvent y être associées et doivent être recherchées. Ainsi, à la naissance, il faudra demander : des clichés du **squelette complet** ou du moins centrés sur les zones suspectes d'anomalies au niveau des membres, une **échographie médullaire** à la recherche d'un dysraphisme ou d'une moelle attachée, une échographie **abdominale** et de l'appareil **rénal** et **urinaire**, ainsi qu'une échographie **cardiaque**.

Lorsque les anomalies sont découvertes chez le plus grand enfant, un bilan doit également être réalisé :

- ✧ des clichés radiologiques standard de face et de profil suffisent en général à faire le bilan des anomalies. Les hémivertèbres et les vertèbres papillon seront bien vues sur le cliché de face et les barres mieux vues sur les clichés de profil. La mesure des angles de Cobb comprendra l'angle de Cobb global de la déformation à l'aide des plateaux vertébraux des vertèbres les plus inclinées de face et les mesures de la cyphose de profil en T4-T12 et de la lordose en L1-L5. Comme dans la scoliose idiopathique, il est important d'avoir à l'esprit le respect de l'équilibre sagittal,
- ✧ échographie rénale : une anomalie du système génito-urinaire est associée aux malformations vertébrales dans 30 % des cas,
- ✧ échographie cardiaque : une anomalie cardiaque peut également être associée aux anomalies congénitales de la colonne,



✧ IRM : examen de choix, car non irradiant, pour faire le bilan des anomalies vertébrales et neurologiques éventuelles. Dès l'âge de 6 mois, les éléments postérieurs des vertèbres sont cartilagineux, et il devient possible de réaliser une imagerie de la moelle épinière par l'échographie,

✧ un scanner permettant de mieux comprendre les anomalies congénitales est demandé uniquement lorsqu'un traitement chirurgical est envisagé, ou lorsqu'on est face à des anomalies complexes responsables d'une scoliose sévère ou évolutive. Il faut noter que plus l'enfant est jeune, plus les vertèbres sont cartilagineuses, y compris les anomalies congénitales de type « barre ». Un scanner peut donc ne pas montrer directement une barre si elle est cartilagineuse. Sa présence sera suspectée par le fait qu'il y a un amincissement ou un aspect particulier de l'espace discal. De même chez le jeune enfant, il est difficile de faire la différence entre un signal discal et un signal de barre cartilagineuse unilatérale à l'IRM.

## TRAITEMENT

L'abstention et la surveillance sont de règle dans la majorité des cas.

Dans les formes évolutives, la kinésithérapie et le traitement orthopédique par corset ne sont pas vraiment utiles car ils ne vont pas retirer l'agent causal de la scoliose. Le port d'un corset peut en revanche permettre de freiner la déformation rachidienne au niveau des contre-courbures adjacentes à la déformation vertébrale. Si ce traitement orthopédique ne permet pas de contrôler la scoliose, il faudra envisager un traitement chirurgical qui tiendra compte du type d'anomalie et du potentiel de croissance en réserve.

### HÉMIVERTÈBRES

- ▶ Épiphysothèse de compression de la convexité de la malformation : elle est réalisée à l'aide de matériel de type Cotrel-Dubousset adapté à la taille de l'enfant.

Ce geste est souvent insuffisant pour arrêter la progression de la déformation

mais reste une solution de choix chez le jeune enfant. Il est réputé efficace s'il est réalisé avant 3 ans. Au delà de 3 ans, cela permet de freiner la progression en attendant une correction définitive.

- ▶ Exérèse de l'HV : cette intervention est beaucoup plus risquée sur le plan neurologique et doit être pratiquée sous surveillance neurologique par potentiels évoqués péropératoires. Elle peut être réalisée par double abord antérieur et postérieur classiquement, même si la tendance actuelle est de réaliser l'exérèse par voie postérieure uniquement (fig. 3). Il faut emporter également les cartilages de croissance adjacents, puis fermer l'espace créé par la résection en rapprochant les vertèbres adjacentes à l'aide d'une pince de compression lamo-lamaire ou de vis pédiculaires (fig. 4). Le montage est protégé par le port d'un corset d'immobilisation pendant 6 mois.

## BARRES

- ▶ Exérèse de la barre : effectuée par voie antérieure, elle est à risque important de récurrence pendant la croissance. Elle est donc à réserver au sujet en fin de croissance, permettant de restaurer l'équilibre sagittal avant de pratiquer une fusion vertébrale.
- ▶ Tiges de croissance : au-delà d'un angle de Cobb de 65° pour la plupart des auteurs, il est licite de proposer la mise en place de tiges de croissance. Il est nécessaire de réopérer les enfants tous les 6 mois pour allonger le montage sauf si on utilise des tiges permettant un allongement dit « automatique » ou magnétique.

Ces techniques permettent d'attendre que l'enfant soit suffisamment mature pour pouvoir bénéficier d'une technique de fusion définitive.

## ANOMALIES RACHIDIENNES ET FUSIONS COSTALES :

- ▶ Distraction ilio-costale ou vertébro-costale : assurée par du matériel implantable type VEPTR® (*Vertical Expandable Prosthetic Titanium Rib*). Il y a peu d'indications pour ces techniques car les résultats sont décevants. On les réserve aux patients présentant un segment T1-T12 très court

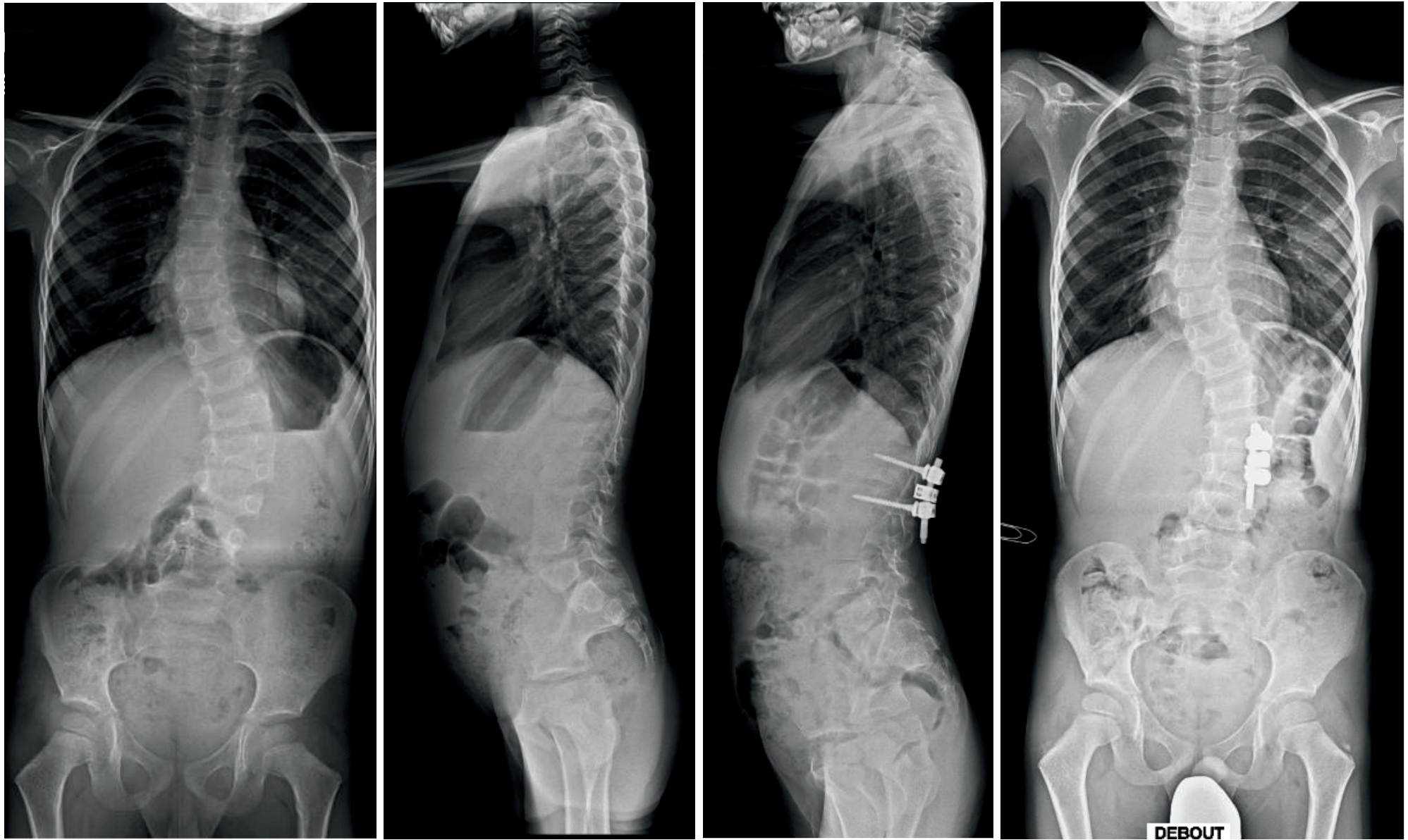
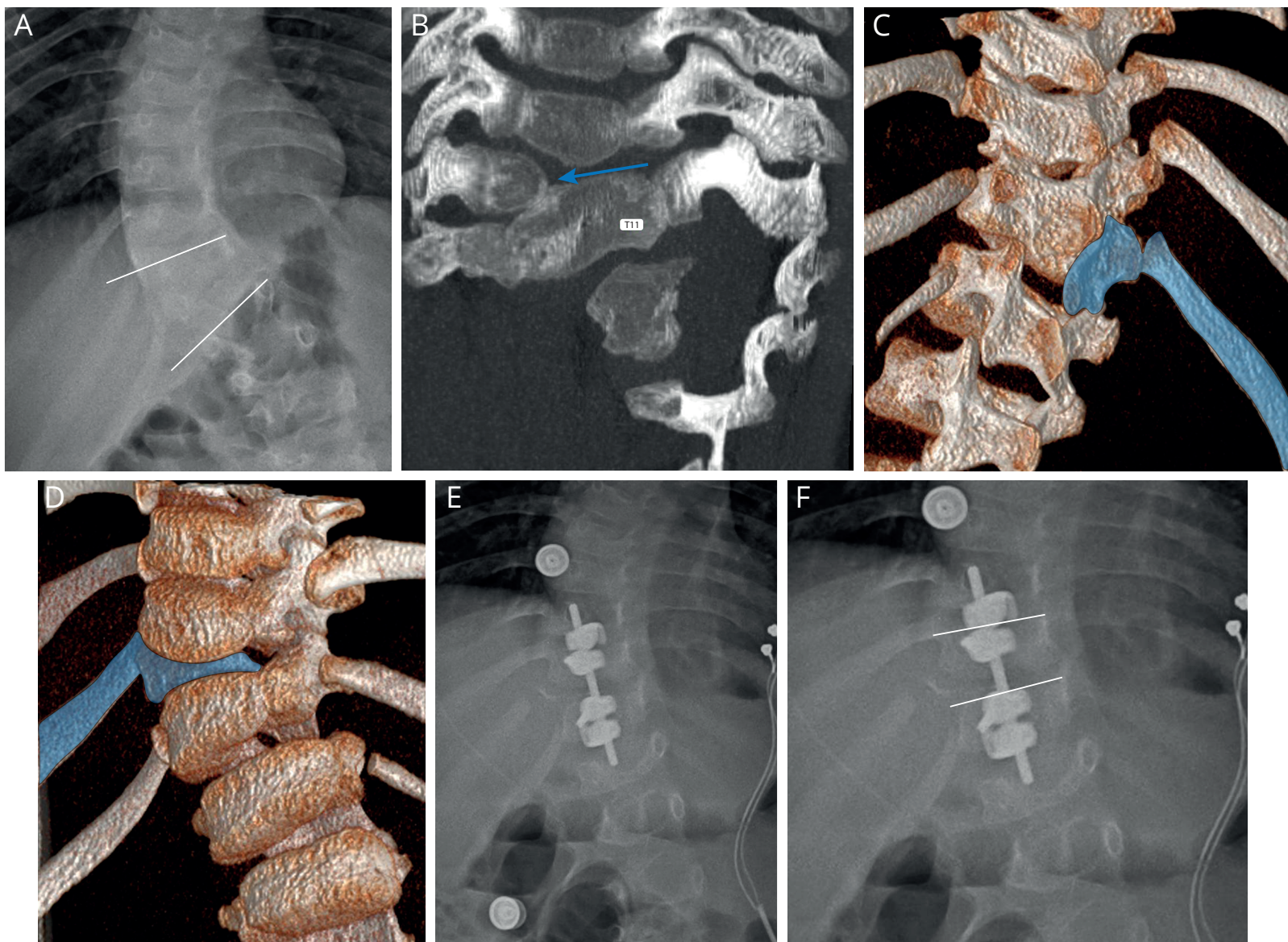


Fig. 3 - Résection d'une hémivertèbre L1- L2 gauche à l'âge de 6 ans. Radiographies *full spine* de face et profil avec à gauche, images préopératoires et à droite, images postopératoires.



**Fig. 4** - Patient de 4 ans présentant une malformation thoracique basse (A) responsable d'une scoliose à convexité droite. La mise au point par CT-scan (B) montre, en coronal, une hémivertèbre T10 partiellement fusionnée à T11 (flèche bleue). Les reconstructions 3D en vue postérieure (C) et antérieure (D) permettent une meilleure compréhension de la situation de T10 (en bleu) qui est constituée d'un hémicorps droit, d'une moitié de l'arc postérieur ainsi que d'une seule côte. Image postopératoire de sa résection et stabilisation unilatérale par montage court (E). Notez la correction de l'angle de Cobb (F) ainsi que le reste de la 10<sup>e</sup> côte.

(moins de 11 cm) et déformé avec une hypotrophie thoracique du côté de la concavité de la courbure. L'objectif est ainsi de redresser le rachis en redonnant du volume thoracique.

## COMPLICATIONS

---

En cas de cyphose majeure associée à la scoliose congénitale, peuvent apparaître des complications médullaires par effet *billot* du mur postérieur vertébral sur la moelle.

Il faut prendre en compte également les complications respiratoires qui peuvent survenir dans les dysostoses spondylo-costales.

La chirurgie de correction est plus risquée que pour les instrumentations de déformations scoliotiques idiopathiques car elle fait régulièrement appel à des exérèses vertébrales ou des ostéotomies vertébrales. Il est indispensable de réaliser les corrections sous monitoring médullaire (potentiels évoqués somesthésiques et moteurs) afin d'éviter de méconnaître un étirement médullaire pendant les manoeuvres de correction, susceptible d'induire une paraplégie, des radiculalgies ou un syndrome de la queue de cheval postopératoires.

Enfin, le risque infectieux est toujours présent pour ces chirurgies longues et difficiles avec implantation de matériel d'arthrodèse inerte, de même que le risque de pseudarthrose chez le grand enfant. Ces montages dans lesquels s'exercent de grandes contraintes sont propices à l'instabilité, ce qui crée des conditions défavorables pour une bonne cicatrisation osseuse de l'arthrodèse. Les distractions régulières sur du matériel préalablement modelé et chantourné de manière importante sont également pourvoyeuses de bris de tiges plus fréquents que dans la scoliose idiopathique.

## RÉFÉRENCES

---

1. Dayer R, Journeau P, Lascombes P. « [Malformations congénitales du rachis](#). » EMC- Appareil locomoteur 2016.
2. Chapon F, Pineau S et al. « [Malformations congénitales du rachis](#). » EMC (Elsevier, Masson SAS, Paris), Radiologie et Imagerie Médicale-Musculosquelettique-Neurologique-Maxillofaciale 2011.
3. Johal J. Hemivertebrae: « [A comprehensive review of embryology, imaging, classification, and management](#). » Childs Nerv Syst. 2016.
4. Bollini et al. « [Congenital abnormalities associated with hemivertebrae in relation to hemivertebrae location](#). » J Pediatr Orthop B. 2010.
5. Winter RB. « [The surgical treatment of congenital spine deformity: general principles and helpful hints](#). » Iowa Orthop J. 1995.