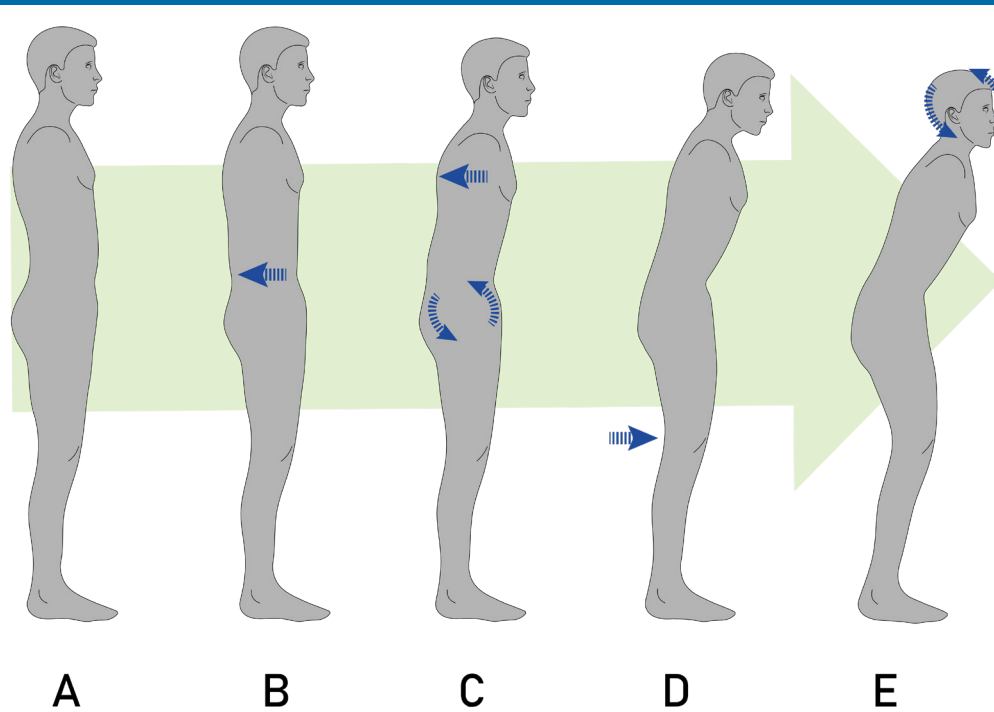
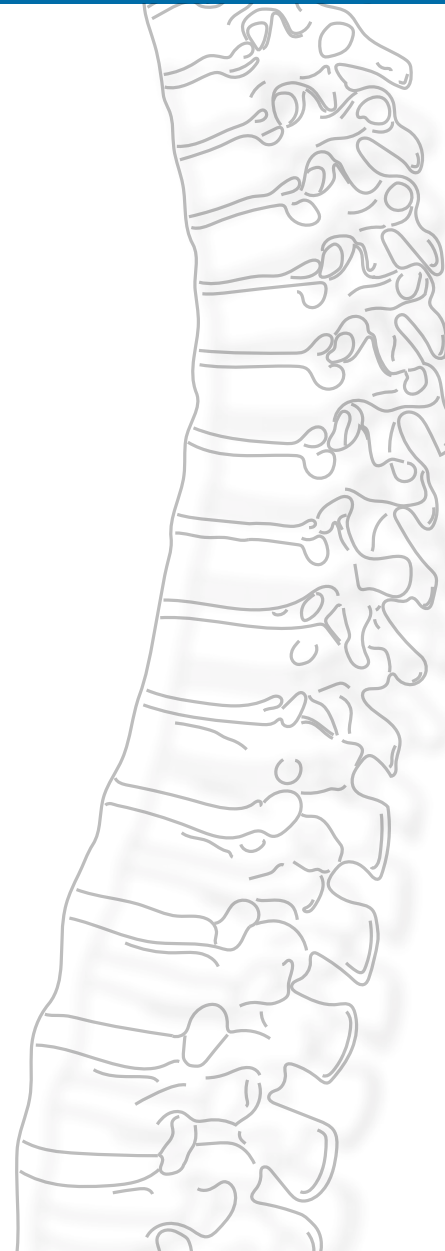

# NOTIONS D'ÉQUILIBRE SAGITTAL




**FIG. 1 - IMAGE CLÉ** - Évolution de l'équilibre sagittal avec l'âge. (A), adulte normal ; (B), perte de lordose lombaire ; (C), compensation par extension du rachis et rétroversion de bassin ; (D), compensation par flexion des genoux ; (E), compensation par extension cervicale pour garder un regard horizontal.



GAUTHIER LEJEUNE  
LUDOVIC KAMINSKI

**UCLouvain**

 Cet article est diffusé sous licence Creative Commons Attribution - Pas d'utilisation commerciale - Partage dans les mêmes conditions (CC BY-NC-SA)

 Hôpital privé  
**Médipôle**  
de Savoie

## POINTS CLÉS

- 🔑 L'origine de l'équilibre sagittal est déterminé par l'évolution et vise une efficacité énergétique avec pour contraintes la bipédie et l'horizontalité du regard.
- 🔑 En consultation, il est nécessaire de bien observer son patient afin de détecter les compensations en cours.
- 🔑 Les principaux mécanismes de compensation d'une diminution de la lordose lombaire sont une augmentation de la version pelvienne ainsi qu'une flexion des genoux.
- 🔑 Sur base radiographique, l'analyse devra évaluer les différentes courbures, les paramètres sacro-pelviens ainsi que l'équilibre global.
- 🔑 Les paramètres les plus importants à rechercher sont : PI, PT, PI - LL, et SVA.
- 🔑 De nombreuses pathologies du rachis peuvent entraîner une perturbation de l'équilibre sagittal.

## INTRODUCTION

L'équilibre sagittal est un sujet largement traité dans la littérature scientifique depuis quelques décennies. Depuis la compréhension de ses retentissements sur la qualité de vie, les plaintes, la fonction et la satisfaction après chirurgie, de plus en plus d'équipes se sont attachées à en étudier les principes. Il reste néanmoins mal compris au regard de la complexification apportée par certains auteurs lorsque l'on tente de s'intéresser à ce sujet.

Ce chapitre a pour objectif d'en donner une vision simple et globale afin de guider le clinicien dans sa pratique quotidienne et lui permettre d'identifier les cas nécessitant un avis spécialisé.

Il existe une différence importante entre équilibre sagittal et alignement sagittal.

L'**alignement sagittal** correspond à la position optimale des différents segments vertébraux en position statique les uns par rapport aux autres et par rapport à l'axe de référence. C'est donc ce dernier qui sera évalué par une radiographie *full spine*.

L'**équilibre sagittal** correspond au maintien de cet alignement en situation dynamique afin d'optimiser les dépenses énergétiques tout en conservant une station verticale. C'est donc lors de la consultation qu'il s'évalue.

À nouveau, c'est le croisement des données de l'anamnèse, de l'examen clinique et de la radiographie *full spine* en charge qui va nous permettre de comprendre l'équilibre sagittal (alignement et équilibre). Notons également que nous nous concentrerons sur le segment thoracolombaire dans cet exposé, le segment cervical étant sujet à des déformations particulières (de type « *chin on chest* ») avec un lot d'étiologies relativement indépendantes mais qui dépassent le cadre de cet exposé.



## ORIGINE ET DESCRIPTION

L'équilibre sagittal est apparu lorsque l'homme a évolué d'une posture quadrupède vers la bipédie. La colonne vertébrale a dû adapter sa forme, d'un « C » (grande convexité) comme le singe, vers un double « S » afin d'assurer une marche économique et un regard toujours porté vers l'horizon. Cette morphologie permet de garder le centre de gravité à la verticale des deux pieds et d'optimiser l'efficacité énergétique tout en limitant l'effet de la gravité sur l'appareil musculo-squelettique. L'équilibre sagittal est finalement le fruit de l'évolution.

Si on la regarde la colonne vertébrale de profil, on peut en décrire trois courbures : une lordose cervicale, une cyphose thoracique ainsi qu'une lordose lombaire. Il faut également s'intéresser à la position du bassin. Sa géométrie va grandement influencer la statique du reste de la colonne vertébrale. Notons également en ce qui concerne la lordose lombaire normale qu'environ **70 %** de la courbure provient de sa partie inférieure (L4-S1) et particulièrement du niveau L5-S1 (50 %).

Pour des raisons anatomiques, la mobilité de la charnière L5-S1 est intrinsèquement plus importante que sur les segments plus proximaux. De plus, étant le niveau le plus distal, un déplacement angulaire à ce niveau va engendrer de plus importantes conséquences sur l'équilibre rachidien global (spondylolisthésis, arthrodèse fixée avec un déficit de lordose, etc.).

## EXAMEN CLINIQUE

Afin d'évaluer l'équilibre sagittal, il est capital de regarder la manière dont le patient se déplace : utilise-t-il des aides, élargit-il sa base de sustentation, quel est le rythme de son déplacement, est-il fatigué après s'être déplacé ? Un coup d'œil sur sa posture statique de profil (fig. 2) nous renseignera sur l'importance de la déformation, la projection du regard, la position de la tête par rapport au pelvis, la possibilité de se maintenir droit sans aides, la

durée de ce maintien, les mécanismes de compensation mis en place pour s'équilibrer.

On peut également demander au patient de saisir un objet bras tendus en avant et évaluer s'il est capable de conserver son équilibre pour le maintenir dans cette position. S'il présente un trouble de l'équilibre sagittal à un stade avancé, tous ses mécanismes de compensation sont déjà au maximum de leurs possibilités pour se maintenir debout donc le fait d'ajouter une action supplémentaire engendre un déséquilibre qui ne peut pas être rectifié. En effet, les mécanismes de compensation ont pour but de permettre au patient de maintenir une station verticale compatible avec la marche et de garder le regard droit aussi longtemps que possible.

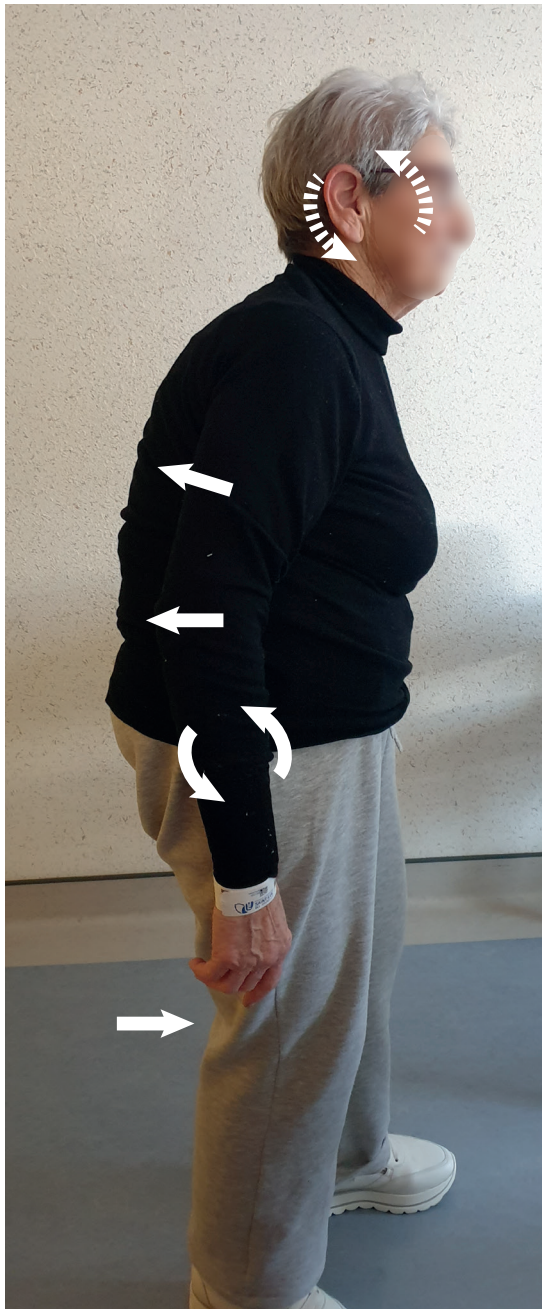
La modification de l'équilibre sagittal débute le plus souvent par l'apparition d'une perte de la lordose lombaire. Les compensations commencent par une extension au niveau thoracolombaire et la colonne thoracique devient plus plate (par diminution de la cyphose). La déformation évoluant, le patient va compenser par une rétroversion du bassin ce qui est l'équivalent d'une extension de hanche (changement de référentiel). Plus tard, une flexion des genoux achève la compensation. En effet, les hanches étant en extension maximale, les patients vont fléchir les genoux afin de maintenir leur posture.

Au niveau cervical (vision), les mécanismes de compensation correspondent essentiellement à une majoration de la lordose afin de maintenir un regard horizontal.

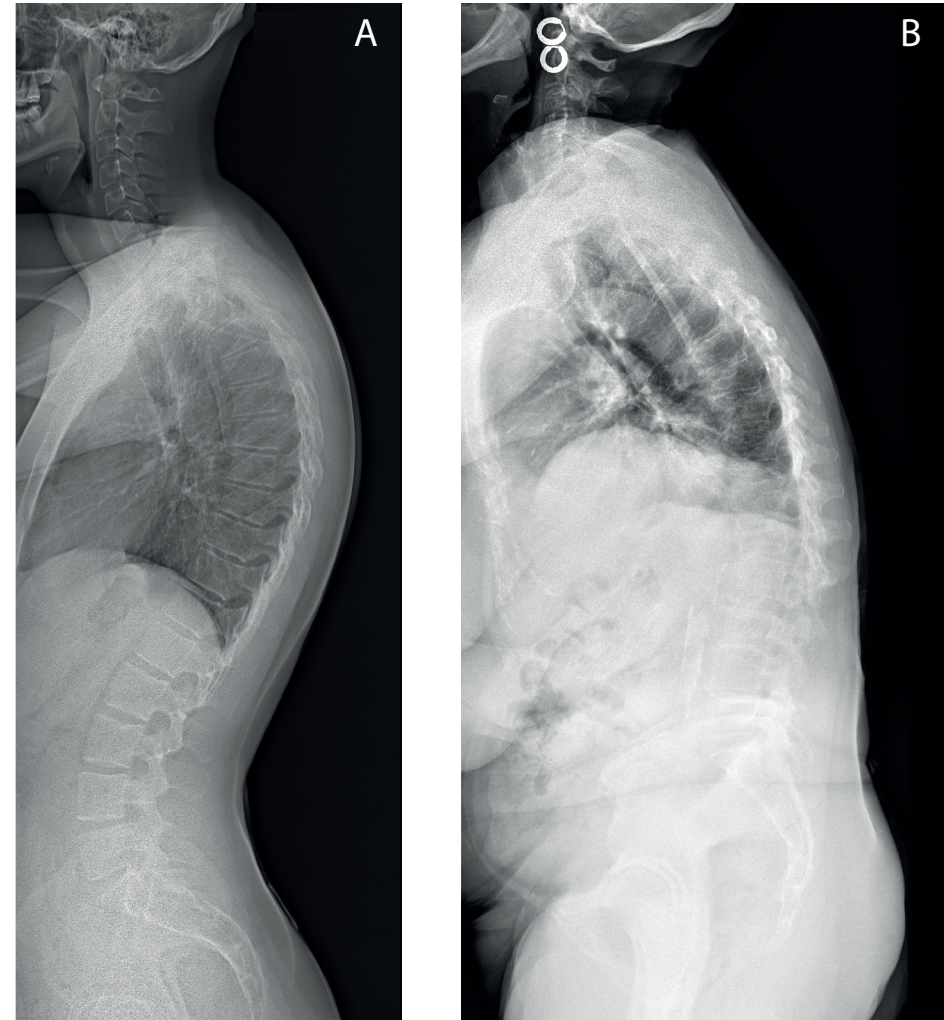## EXAMENS COMPLÉMENTAIRES

Le bilan d'imagerie va nous permettre une analyse plus précise de l'alignement sagittal. Il permet aussi de déterminer l'origine du déséquilibre ainsi que les compensations mises en place. Il faudra toutefois garder en mémoire que ce bilan ne donne qu'une information statique.

La modalité la plus adaptée, qui fournira de nombreuses informations tout en



**Fig. 2** - Image typique d'un trouble de l'équilibre sagittal chez une patiente. Notez les différentes compensations qui s'exercent pour maintenir cet équilibre (flèches blanches). Chez elle, cette position ne peut être maintenue plus de 5 minutes.



**Fig. 3** - Radiographie correcte de profil *full spine* : (A), sujet normal, (B), scoliose adulte avec trouble important de l'équilibre sagittal. Notez les différentes compensations.



étant simple et accessible, est la radiographie colonne totale de profil (fig. 3) que l'on nomme *full spine* (FS). Il est capital de s'assurer qu'elle a été réalisée chez un patient en position standardisée : debout, les membres supérieurs en position neutre (mains sur les clavicules) et qu'elle comprend au minimum la vertèbre C2 proximale, les têtes fémorales, et les fémurs proximaux distalement.

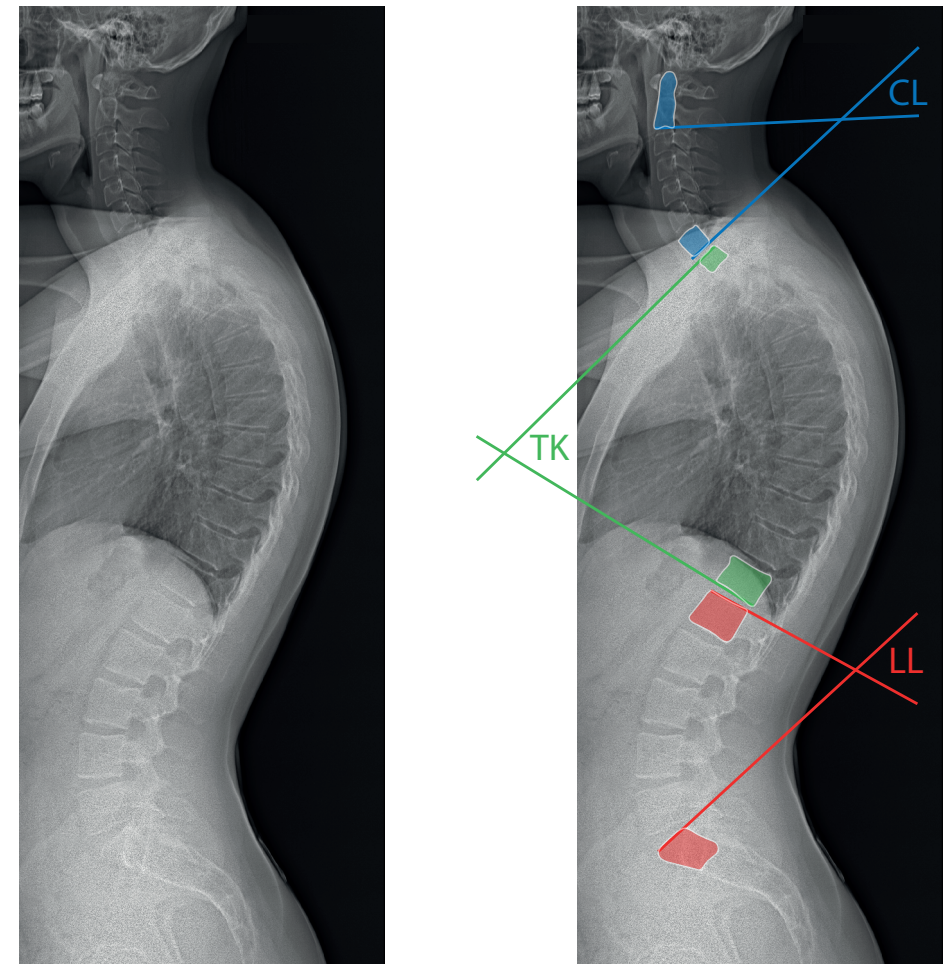
En cas de disponibilité, l'EOS est plus précise, irradie moins et fournit une analyse tridimensionnelle si aucun matériel métallique n'est implanté.

## PARAMÈTRES ET MESURES

Après obtention d'une image de qualité, voici les différents éléments qu'il convient d'observer :

### LES ANGLES RÉGIONAUX (fig.4)

- ✦ **LL** (*Lumbar Lordosis*, lordose lombaire). Elle est mesurée entre le plateau vertébral supérieur de L1 et de S1. Elle est de l'ordre de **45°**. C'est de loin la mesure régionale la plus importante.
- ✦ **TK** (*Thoracic Kyphosis*, cyphose thoracique). Elle est mesurée entre le plateau vertébral supérieur de T1 et inférieur de T12. Sa valeur est normalement comprise entre 35 et 45°.
- ✦ **CL** (*Cervical Lordosis*, lordose cervicale). Elle est mesurée entre les plateaux vertébraux inférieurs de C2 et de C7. Elle est d'environ 20 à 40°.



**Fig. 4** - Radiographie de profil *full spine*.  
Mesure de trois angulations régionales :  
CL : lordose cervicale,  
TK : cyphose thoracique,  
LL : lordose lombaire.

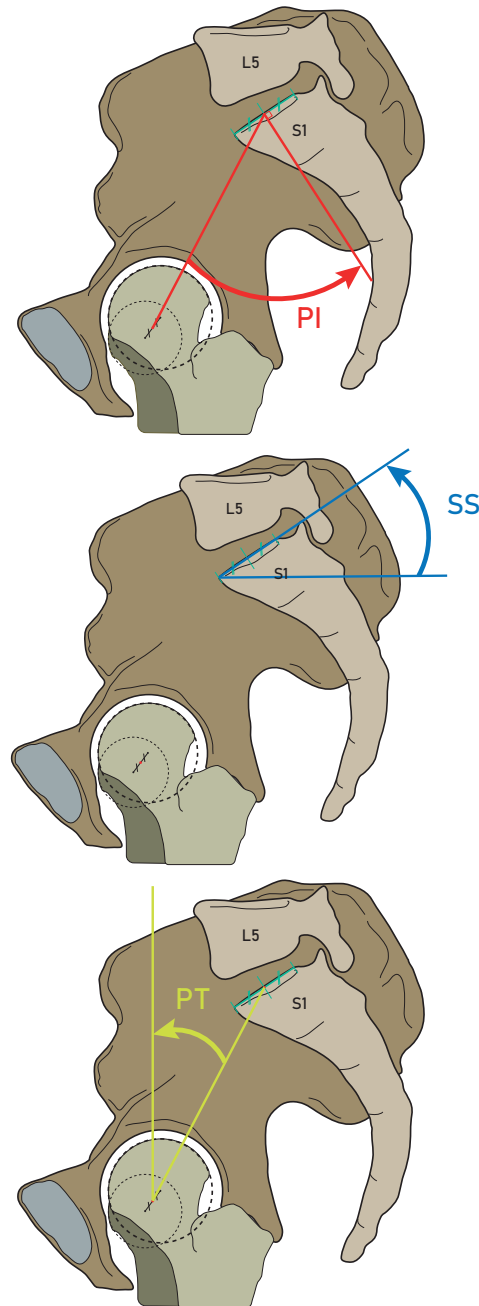
## PARAMÈTRES SACRO-PELVIENS

Le pelvis est un des éléments clés de l'équilibre sagittal. Nous devons évaluer ses caractéristiques propres ainsi que son positionnement. Gardons à l'esprit que ce dernier peut être influencé par le **rachis** ou bien par les **coxo-fémorales**. Pour comprendre le positionnement du bassin, il nous faut déterminer les 3 angles suivants : l'incidence pelvienne, la version pelvienne et la pente sacrée (fig. 5 à 7).

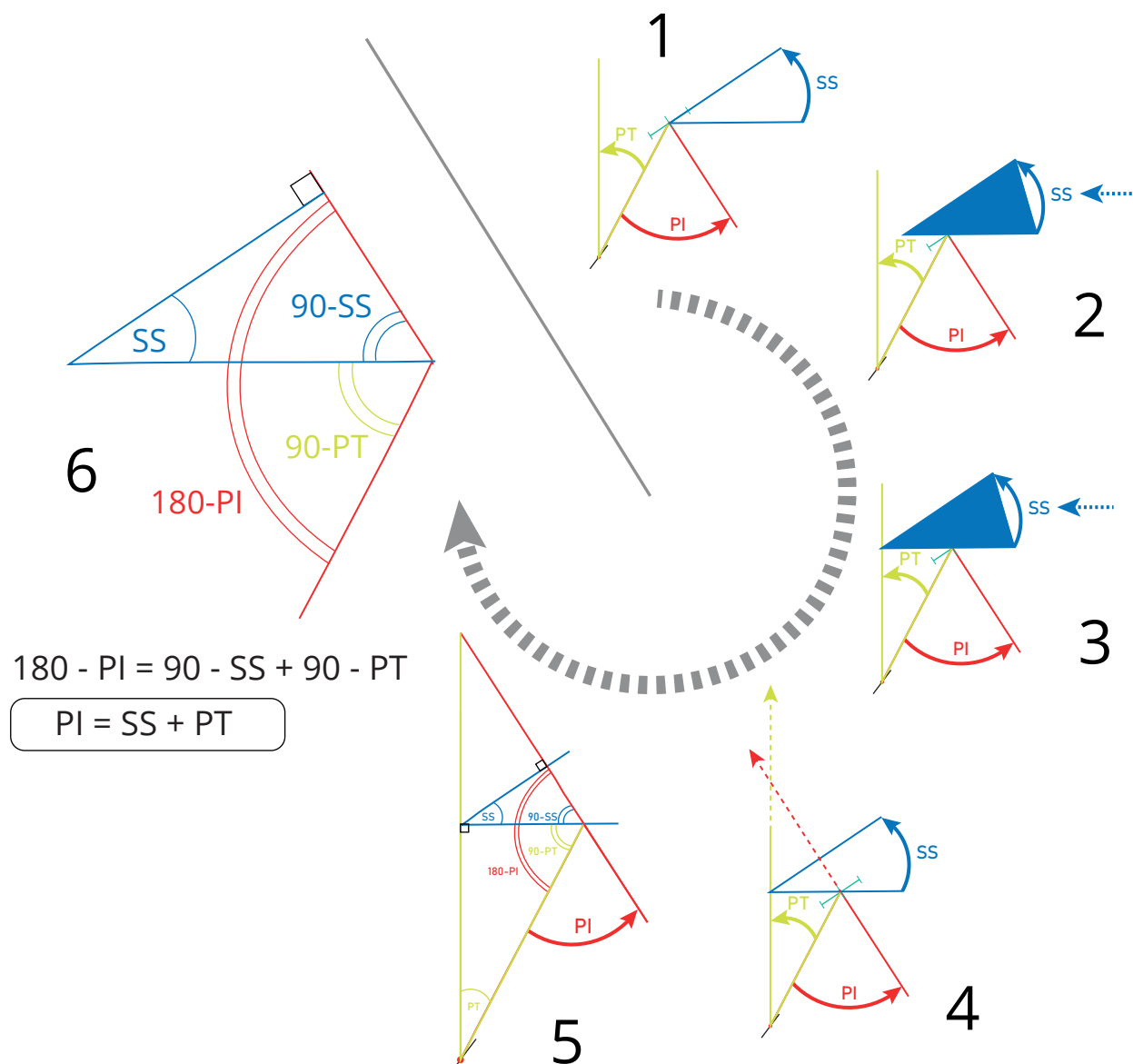
✧ **PI** (*Pelvic Incidence*, incidence pelvienne). C'est l'angle mesuré entre la perpendiculaire au plateau sacré et une ligne joignant le centre des têtes fémorales au centre du plateau sacré. Elle est de **50° (+/-10°)**. C'est une mesure **fixe**, anatomique, propre au patient et indépendante de la position.

✧ **SS** (*Sacral Slope*, pente sacrée). C'est l'angle mesuré entre la tangente au plateau sacré et l'horizontale. Plus le pelvis sera rétroversé, plus sa valeur sera faible. C'est une mesure variable dépendant de la position et de l'anatomie du patient.

✧ **PT** (*Pelvic Tilt*, version pelvienne). C'est l'angle entre la verticale et la ligne joignant le centre des têtes fémorales au centre du plateau sacré. Il témoigne de l'importance la rotation pelvienne autour des fémurs et donc de la rétroversion. Il doit être normalement **inférieur à 20°**. C'est une mesure variable dépendant de la position et de l'anatomie du patient.



**Fig. 5** - Les trois paramètres sacro-pelviens. L'incidence pelvienne est propre à chaque individu et elle ne varie pas dans le temps. La pente sacrée et la version pelvienne sont dynamiques : elles évoluent avec la posture. Lorsque l'équilibre sagittal du rachis évolue avec l'âge ou la pathologie, ces paramètres dynamiques (SS, PT) vont se modifier pour assurer la meilleure statique rachidienne possible.



**Fig. 6 -** Correspondance géométrique entre les trois mesures sacro-pelviennes.

Ces 3 paramètres sont unis entre eux par la formule suivante :  $PI = PT + SS$ . On comprend dès lors qu'un patient avec une grande incidence pelvienne aura des courbures plus marquées. De cela, il découle qu'une perte de  $20^\circ$  de lordose aura plus d'impact chez un sujet présentant une plus faible incidence pelvienne car ces mêmes  $20^\circ$  doivent être regardés en valeur relative vis à vis de la lordose lombaire ou de la  $PI$ .

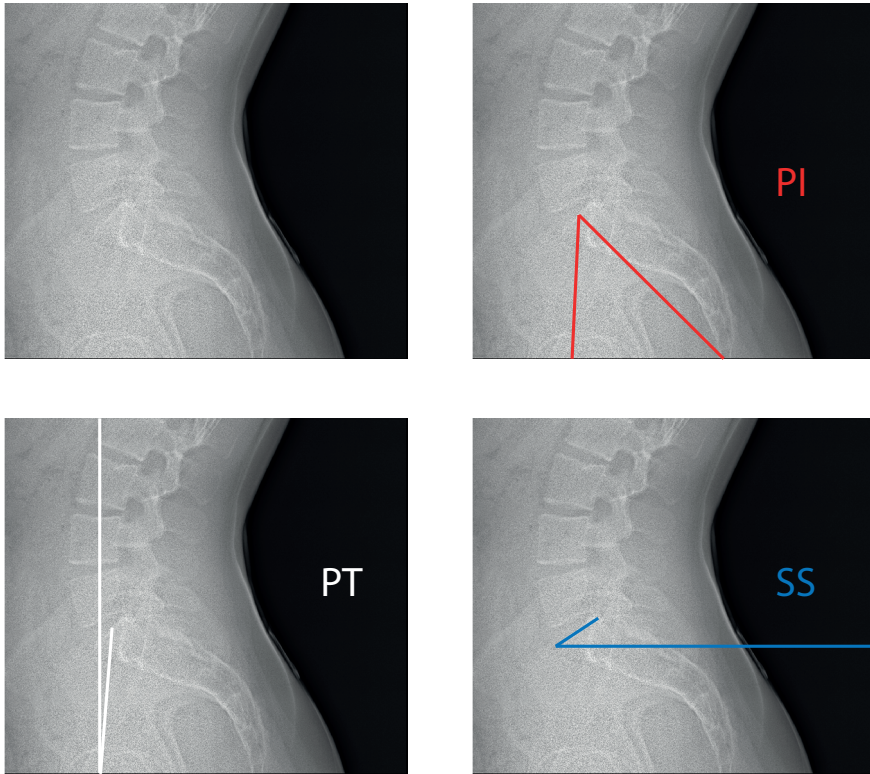


Fig. 7 - Paramètres sacro-pelviens mesurés sur une radiographie FS.

### PARAMÈTRE GLOBAL

Afin de finaliser notre analyse, il convient de déterminer la flèche sagittale qui est le reflet de l'ensemble des compensations propres au rachis et au niveau sacropelvien. Notons qu'elle ne prend pas en compte la compensation par les genoux (position oblique des fémurs)

Le **SVA** (*Sagittal Vertical Axis*, flèche sagittale), mesure en centimètres la distance entre l'axe vertical passant par le centre de la vertèbre C7 et l'angle postéro-supérieur du plateau sacré. Physiologiquement elle est de +/- **25 mm**. La valeur est positive si la ligne passe antérieurement à ce point et négative si elle passe postérieurement (fig.8).

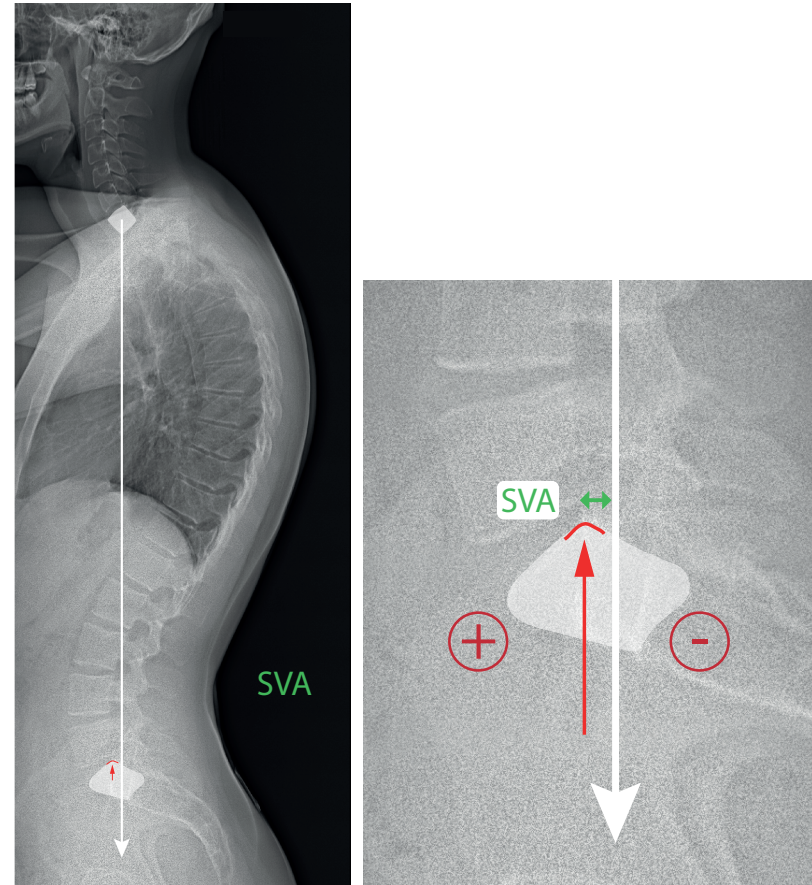


Fig. 8 - Mesure du SVA. C'est la distance de la verticale du centre du corps de C7 au coin postéro-supérieur de S1. Elle est par convention positive en avant de ce point et négative en arrière.

Enfin, il est nécessaire de comparer lordose lombaire et incidence pelvienne. On calcule donc la différence **PI - LL**, où l'on soustrait de la valeur de l'incidence pelvienne la valeur de la lordose lombaire.

Le résultat doit normalement être inférieur à **10°**. En cas de perte de lordose, PI - LL augmente nécessairement.



Ces 2 paramètres (SVA et PI - LL) ont une signification clinique importante. Quand ces valeurs sont inadéquates, elles sont associées, dans la population générale, à une perte de qualité de vie, de fonction et à une augmentation des douleurs.

## COMPLÉMENTS

Il faudra encore observer l'angle des fémurs proximaux par rapport à la verticale. Si le fémur n'est pas vertical, cela signifie que les genoux sont fléchis. Cette flexion signe souvent le dépassement des capacités de rétroversion du pelvis (i.e. extension de hanche) mais peut parfois avoir une autre cause (flexum de genou p. ex.).

## CLASSIFICATION

Un bon outil est la classification **SRS-Schwab**. Elle est utilisée pour les scolioses ainsi que les déformations du rachis de l'adulte. Elle a une bonne reproductibilité et prend en compte des paramètres ayant une importance clinique qui influenceront la prise en charge (cf. chapitre *Les scolioses de l'adulte*).

## CAUSES

De nombreuses pathologies rachidiennes peuvent entraîner un trouble de l'équilibre sagittal mais, en fonction de leur nature, elles le modifieront de manière différente.

Parmi les causes les plus fréquentes on retrouvera principalement :

### ► Les maladies dégénératives.

Par perte de la hauteur discale sur les zones subissant le plus de charge, elles vont diminuer progressivement la lordose lombaire et faire naître des mécanismes de compensation. À leur stade évolué, nous parlerons

de *Lumbar Degenerative Kyphosis* (**LDK**) ou de **scolioses adultes** traitées dans le chapitre *Les scolioses de l'adulte et déformations spinales adultes*.

### ► Les maladies rhumatismales

(spondylarthrite ankylosante p. ex., cf. chapitre *Les maladies rhumatismales de la colonne*).

Elles peuvent avoir un retentissement important sur l'équilibre sagittal du fait de la déformation progressive en cyphose mais aussi du fait de l'enraidissement du rachis. Elles peuvent en outre limiter les capacités de compensation.

### ► Les spondylodiscites.

Les infections disco-vertébrales sont fréquemment de localisation lombaire. Elles peuvent entraîner une déformation locale en cyphose. Le mal de Pott est une infection vertébrale tuberculeuse se localisant préférentiellement au niveau thoracique pouvant entraîner d'importantes destructions et donc une cyphose angulaire.

### ► Le spondylolisthésis isthmique.

Dans certaines formes dites de haut grade (cf. chapitre *Spondylolisthésis et spondylolyse*), ils peuvent entraîner une importante cyphose lombosacrée.

### ► Les fractures (tassements).

Leur localisation préférentielle est au niveau de la charnière thoracolombaire. Le corps vertébral peut présenter une diminution de sa hauteur alors que les éléments postérieurs restent intacts. Ces lésions entraînent donc une cyphose proportionnelle à l'importance de la fracture et au nombre de tassements. Notons que la cyphose régionale induite par un tassement va favoriser la cause qui lui a donné naissance. En effet, toute cyphose va majorer les contraintes mécaniques sur les corps vertébraux et augmenter la probabilité d'apparition d'une nouvelle fracture.

### ► Les fractures du sacrum.

Quand elles surviennent à la suite d'un important traumatisme axial, elles vont se déplacer en cyphose. Situées très distalement, ces fractures peuvent avoir un impact significatif sur l'équilibre sagittal.

► **La chirurgie.**

Une mauvaise réalisation chirurgicale est susceptible d'engendrer un trouble de l'équilibre sagittal (cf. chapitre *Scolioses de l'adulte et déformations spinales adultes*). Fusionner de manière inadéquate (défaut de lordose) un niveau L5-S1 (p. ex.) chez un patient qui compensait jusqu'à présent un minime déséquilibre peut s'avérer catastrophique. Un bilan général des compensations sagittales est un préalable indispensable avant toute chirurgie de fusion dans la zone lombosacrée.

**PRISE EN CHARGE**

L'origine de la déformation permet de préciser la stratégie à mettre en oeuvre mais ce qui conditionne la nécessité de prise en charge chirurgicale reste l'impact du trouble sagittal sur la qualité de vie, ce qui peut être globalement apprécié en utilisant la classification de SRS-Schwab (cf. chapitre *Scolioses de l'adulte et déformations spinales adultes*).

Une déformation majeure chez un patient âgé présentant d'autres comorbidités peut demander une abstention thérapeutique du fait d'un rapport bénéfice/risque défavorable. L'indication chirurgicale est donc conditionnée par l'état du patient comme par sa qualité de vie plus que par l'analyse radiographique.

Les stratégies thérapeutiques vont du traitement conservateur pour optimiser les mécanismes de compensation, l'utilisation de supports de marche (cannes, béquilles, tribune, ...) à la prise en charge chirurgicale. Ces dernières interventions sont lourdes et visent à rendre une fonctionnalité satisfaisante au patient (fig. 9). Elles seront abordées dans le chapitre *Techniques de correction sagittale*.

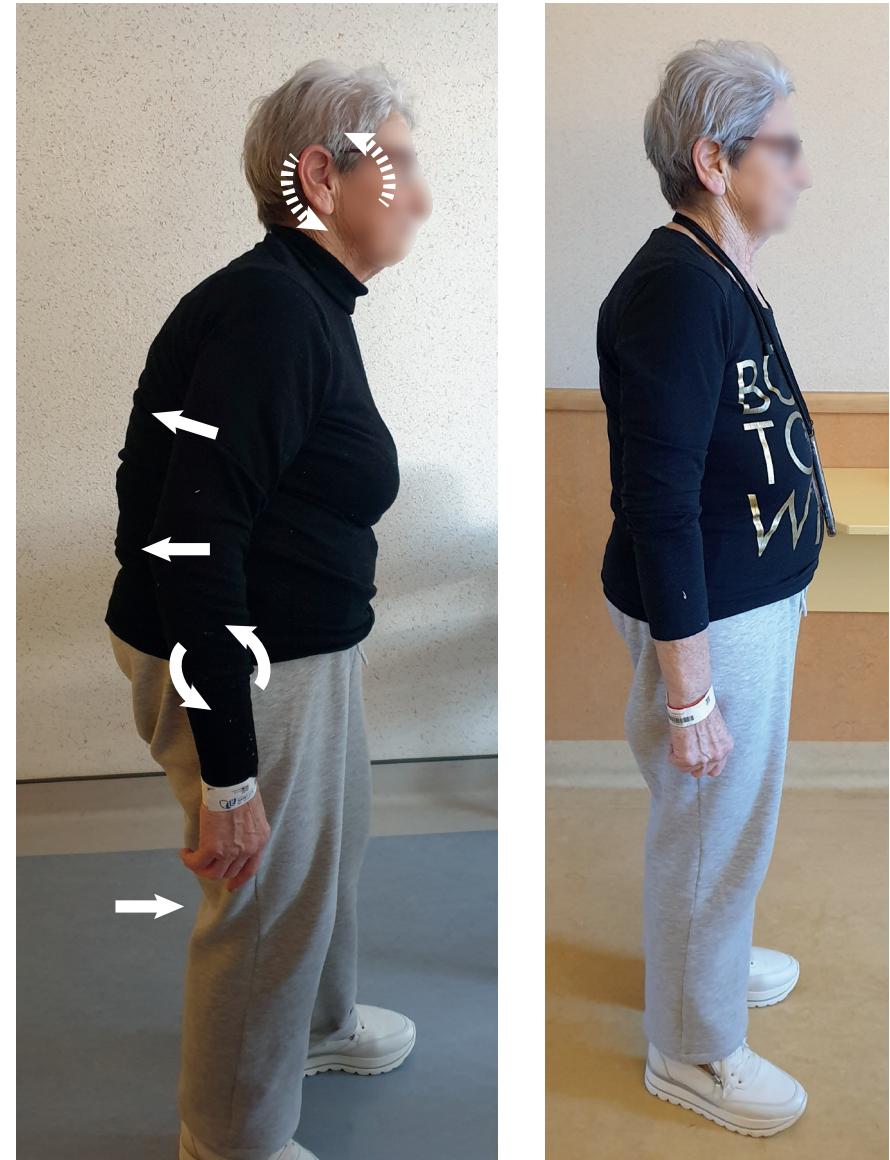

Fig. 9 - Analyse de profil d'un patient présentant une scoliose adulte. À gauche, position érigée préopératoire avec ses compensations ; à droite, position postopératoire. Notez la correction visuelle des différents paramètres de l'équilibre sagittal.



## CONCLUSION/RÉSUMÉ

L'étude de l'équilibre sagittal peut être résumée dans le tableau suivant.

▷ **Tableau 1** - Considérations générales vis-à-vis d'un patient porteur d'un trouble de l'équilibre sagittal.

BILAN	ATTENTION À PORTER
	Posture, aides à la marche, répercussions sur la vie quotidienne
Clinique	Niveau de la déformation Compensations mises en place, existe-t-il une réserve ou bien sont-elles dépassées ?
Radiographique	<i>Full spine</i> standardisé en charge Analyse des paramètres : SVA, PI - LL, PT Chiffrer (angle ou distance) la décompensation
Étiologique	Origine et niveau atteint Plus la localisation est distale, plus les répercussions sur l'équilibre sagittal seront importantes
Fonctionnel	À réaliser avant d'envisager tout traitement Répercussions sur la vie du patient Nature de l'atteinte pour définir la stratégie thérapeutique

## RÉFÉRENCES

1. B. G. Diebo, J. J. Varghese, R. Lafage, F. J. Schwab, et V. Lafage, « **Sagittal alignment of the spine: What do you need to know?** », *Clinical Neurology and Neurosurgery*, vol. 139, p. 295-301, déc. 2015.
2. J. C. Le Huec, W. Thompson, Y. Mohsinaly, C. Barrey, et A. Faundez, « **Sagittal balance of the spine** », *Eur Spine J*, vol. 28, no 9, p. 1889-1905, sept. 2019.
3. F. Schwab et al., « **Scoliosis Research Society—Schwab Adult Spinal Deformity Classification: A Validation Study** », *Spine*, vol. 37, no 12, p. 1077-1082, mai 2012.
4. S. A. Joseph, A. P. Moreno, J. Brandoff, A. C. Casden, P. Kuflik, et M. G. Neuwirth, « **Sagittal Plane Deformity in the Adult Patient** », *Journal of the American Academy of Orthopaedic Surgeons*, vol. 17, no 6, p. 378-388, juin 2009.
5. B. G. Diebo et al., « **Adult spinal deformity** », *The Lancet*, vol. 394, no 10193, p. 160-172, juill. 2019.

