

FRACTURES DU SACRUM ET DE L'ANNEAU PELVIEN

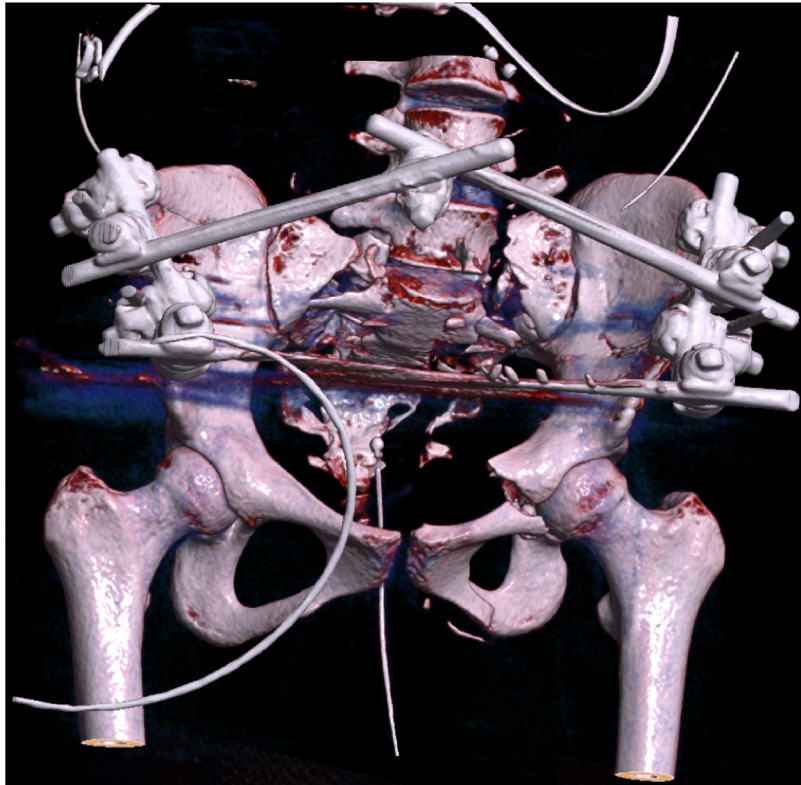
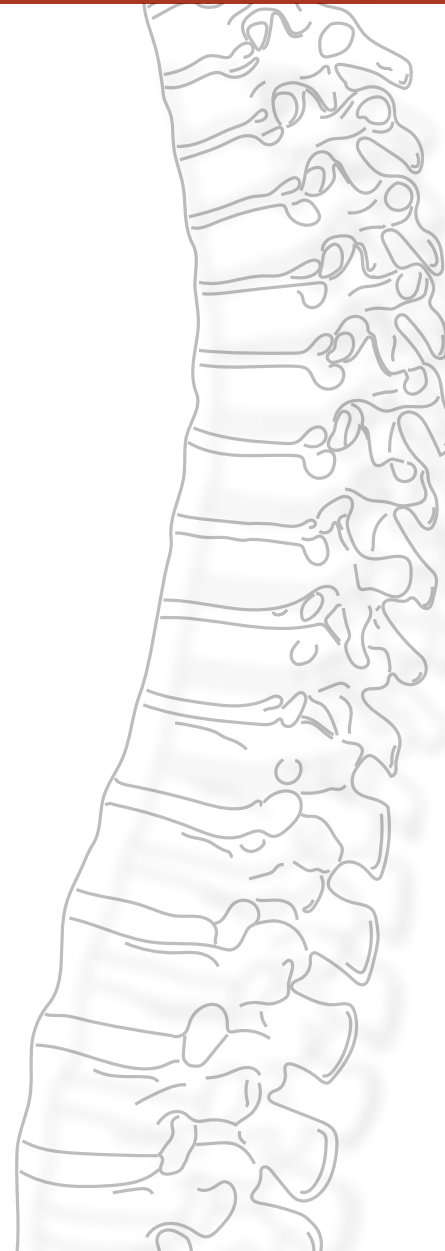

FIG. 1 - IMAGE CLÉ - Reconstruction tridimensionnelle d'une lésion complexe concernant à la fois le sacrum et l'anneau pelvien.



LUDOVIC KAMINSKI
DAN PUTINEANU

UCLouvain



Cet article est diffusé sous licence Creative Commons
Attribution - Pas d'utilisation commerciale -
Partage dans les mêmes conditions (CC BY-NC-SA)

Hôpital privé
Médipôle
de Savoie

POINTS CLÉS

🔑 Les fractures du sacrum n'ont pas de classification universelle à l'heure actuelle et leur gravité dépend des lésions neurologiques associées ainsi que de leur retentissement sur la stabilité de l'anneau pelvien.

🔑 Les lésions de l'anneau pelvien sont souvent des lésions mixtes : les fractures sont aisément visibles tandis que les lésions ligamentaires associées le sont moins.

🔑 Elles sont très variables de par leur gravité (de bénin à fatal). Dans leurs formes graves, le premier point est toujours de contrôler mécaniquement le saignement et donc le choc hémodynamique.

🔑 Si le patient n'est pas stabilisé par des manœuvres mécaniques, une embolisation doit être réalisée en radiographie interventionnelle ou bien un *packing* chirurgical et ce, y compris en salle d'urgence.

🔑 Un diagnostic précis des lésions reste le préambule du bon traitement.

DÉFINITION

Le spectre des lésions de l'anneau pelvien va des fractures à basse énergie et non déplacées (bénignes) aux larges instabilités de l'anneau pouvant mener jusqu'au décès par choc hypovolémique. De surcroît, une instabilité mal traitée va devenir chronique et constituera presque toujours un handicap majeur pour ces patients. La reconnaissance des différents types de lésions de l'anneau pelvien est donc d'une importance capitale pour tout chirurgien orthopédique et sa méconnaissance, source de décès et handicaps évitables. Les fractures de l'anneau pelvien sont présentes chez environ **20 % des polytraumatisés**. Dans ces cas, la mortalité est de 5 à 10 % environ. Si le patient est d'emblée instable d'un point de vue hémodynamique, la mortalité s'élève à 30 % et si la fracture est ouverte, à 55 %.

Les fractures du sacrum seront abordées dans ce même chapitre. En effet, elles sont présentes **dans près de la moitié des fractures de l'anneau pelvien**. Le risque d'atteinte neurologique est de 25 % du fait de l'anatomie du sacrum. Les fractures par traumatisme direct s'observent dans seulement 5 % des cas.

ADMISSION

Il faut au plus tôt se renseigner sur la nature du traumatisme et relever autant que possible les éléments suivants (**MÉCA**) qui peuvent conditionner chaque phase de traitement.

- ✂ **M**écanisme lésionnel (AVP, chute, sport, etc.)
- ✂ **É**nergie : haute ou basse
- ✂ **C**omorbidités
- ✂ **Â**ge



La séquence de prise en charge est identique à celle de tous les polytraumatisés et comporte 3 étapes successives : ① bilan initial, ② examen clinique et ③ examens paracliniques.

BILAN INITIAL

Afin de ne pas nuire au patient, le bilan initial est nécessairement global et ne vise qu'à assurer au mieux la survie. Le patient peut être stable d'emblée et cette étape sera alors négligée. Il en va tout à fait autrement dans le cadre des grands polytraumatisés.

La prise en charge initiale se réalise en suivant le schéma de l'**ATLS** (*Advanced Trauma Life Support*). La particularité de cette méthode est de s'appliquer « a priori » c'est-à-dire sans établir nécessairement un diagnostic précis. Le principe général est le suivant : les lésions des voies aériennes (point A) tuent plus vite que toutes les autres ; en conséquence elles seront traitées de manière prioritaire. Une fois sécurisées, nous pouvons passer au point B suivant la même logique et ainsi de suite. Au terme du bilan initial, l'ensemble des mesures simples pour contrôler ces différents points a ainsi été réalisé.

Le schéma global ABCDE peut être transposé chez un patient avec traumatisme grave et isolé de l'anneau pelvien (fig. 2).

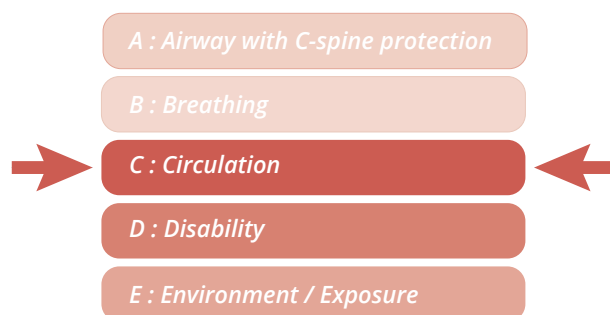


Fig. 2 - Principe de ressuscitation suivant la méthode ATLS concernant un traumatisme isolé de l'anneau pelvien.

► Une lésion de l'anneau pelvien peut menacer la vie à partir du « **C** ». À ce stade, il faut donc **contrôler tout saignement externe ou interne** (ceinture abdominale) et si l'hémodynamique est anormale, commencer à remplir le patient par deux accès veineux périphériques.

► En « **D** », nous allons procéder rapidement à l'inspection de la peau, de l'urètre, du scrotum, du vagin et du rectum à la **recherche de saignements** (et avis du spécialiste correspondant). La palpation est aussi très rapide avec une recherche de **diastasis** de la symphyse pubienne et une **mobilisation en fermeture** des ailes iliaques (le mouvement ne doit être réalisé qu'une seule fois)

► Durant la phase de ressuscitation, deux examens complémentaires seront réalisés : une **radiographie de bassin** (face) ainsi qu'une échographie **FAST**.

L'échographie FAST (*Focused Abdominal Sonography for Trauma*) est une procédure rapide réalisée en salle d'urgence pour détecter la présence de liquide (sang) intrapéritonéal (et péricardique).

NB : souvent la cause du choc hémorragique n'est pas connue d'emblée et lors de la stabilisation du patient en salle d'urgence, la combinaison de la radiographie de bassin et de l'écho FAST est capitale afin d'en préciser la cause.

Il faut noter que la ceinture est ouverte juste le temps de réaliser la radiographie ainsi que l'examen clinique. Elle est refermée de suite. La radiographie de bassin de face permet de se faire une première idée de la gravité des lésions. Dès que le patient est stabilisé, un CT-scan sera réalisé.

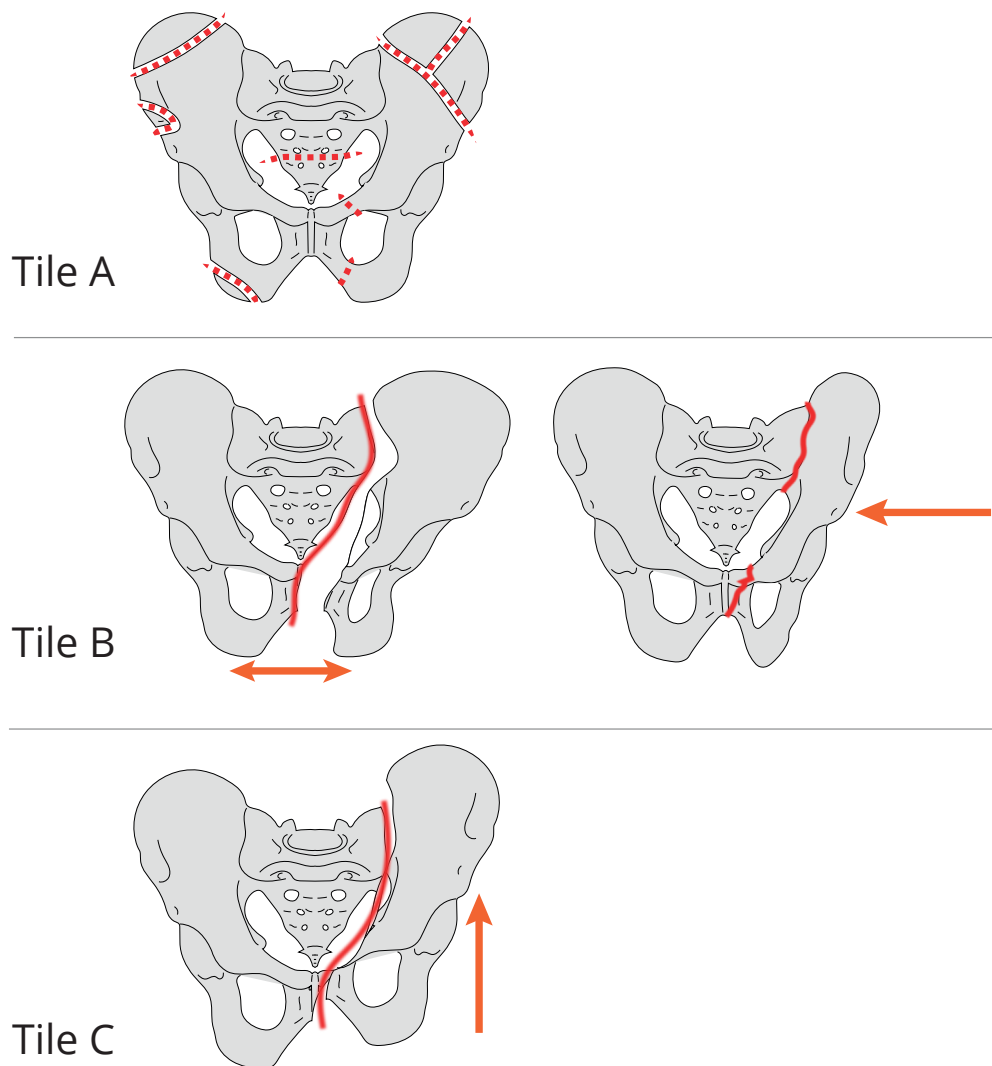
CLASSIFICATION DES LÉSIONS DE L'ANNEAU PELVIEN


Afin de bien couvrir le spectre des lésions, nous utilisons les classifications de **Tile** simplifiée (1^{ère} approche sur base de radiographies en salle d'urgence) et de **Young et Burgess** (diagnostic final sur base du CT-scan concernant les lésions majeures).

LA CLASSIFICATION DE TILE (RX)

Elle distingue les lésions de l'anneau pelvien en 3 catégories : A, B et C de gravité croissante (fig. 3) :

- ▶ les lésions de **type A** sont des fractures mineures en zone non portante (fig. 5). Y figurent les arrachements par action musculaire (EIAS, tubérosité ischiatique) et les traumatismes directs (sacrum, branches ilio et ischiopubiennes, aile iliaque),
- ▶ les lésions de **type B** sont soit en ouverture d'un héli-pelvis (*open book*) ou en fermeture (*close book*),
- ▶ les lésions de **type C** sont en ascension d'un héli-pelvis.



 **Fig. 3** - Classification de Tile simplifiée. Les types **A** sont stables et l'anneau n'est pas rompu. Les types **B** lèsent l'anneau en deux endroits de manière plus ou moins complète. Elles présentent donc parfois une instabilité dite horizontale. Les types **C** lèsent l'anneau et les structures ligamentaires en deux endroits. Elles sont toujours instables (l'instabilité est dite verticale).



LA CLASSIFICATION DE YOUNG ET BURGESS (CT)

Classification avantageuse car dépendante du **mécanisme lésionnel**, elle permet surtout de guider le traitement en mettant en évidence les lésions ligamentaires non visibles qui sont associées aux fractures. Les différents mécanismes lésionnels (fig. 4) sont la compression antéro-postérieure (**APC**), la compression latérale (**LC**) et le cisaillement vertical (**Vertical Shear, VS**). Les deux premiers mécanismes sont divisés en trois niveaux de gravité (I, II, III).

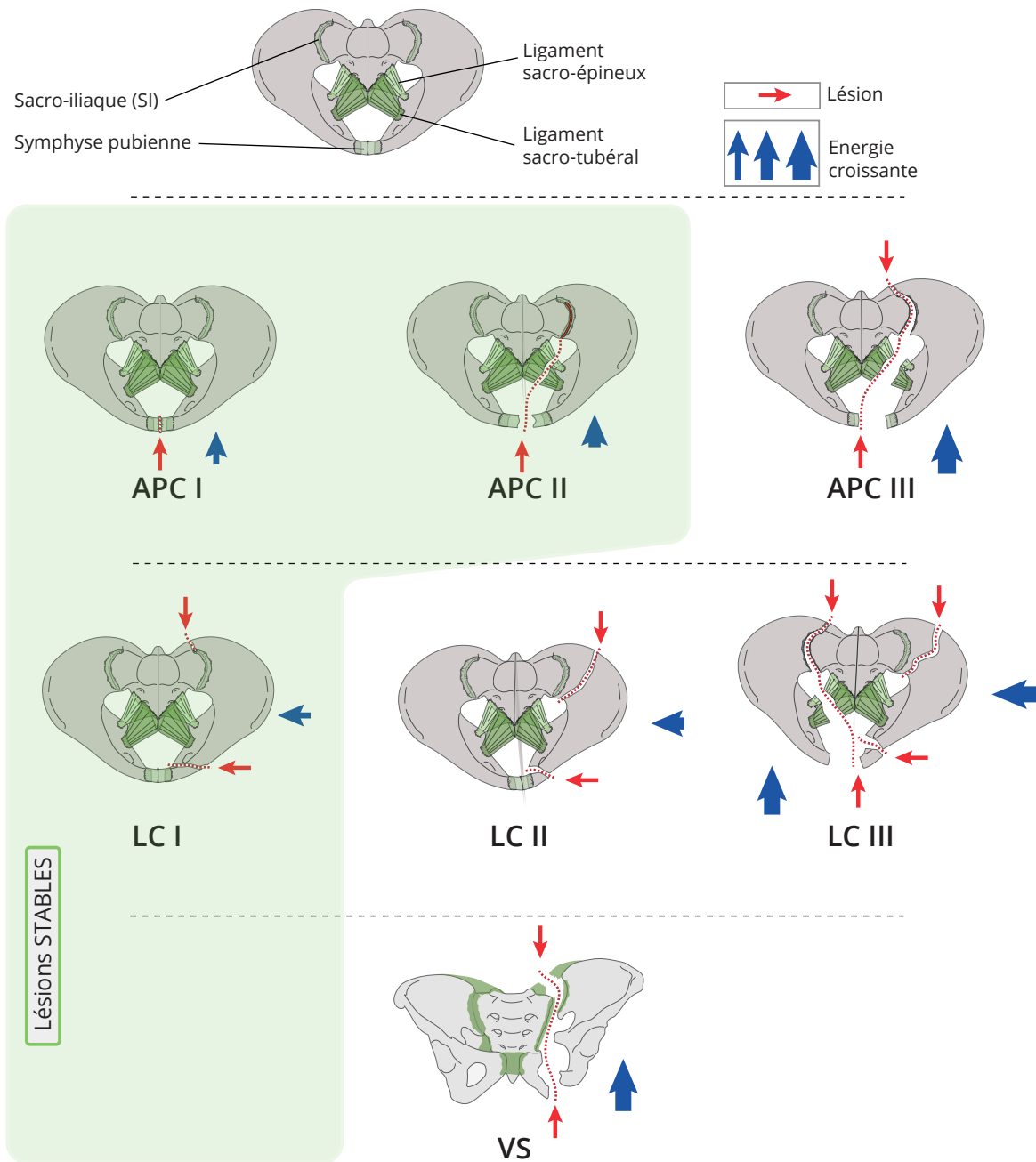


Fig. 4 - Classification de Young et Burgess. Les lésions **APC** sont dues à un traumatisme antéro-postérieur (choc frontal en moto p. ex.). Les lésions **LC** sont dues à un traumatisme latéral (piéton renversé par une voiture p. ex.). Les **VS** sont dues à un traumatisme axial (défenestration p. ex.).

APC : PAR TRAUMATISME ANTÉRO-POSTÉRIEUR

Association avec des lésions de l'urètre ou de la vessie et proportionnellement au déplacement, on observe des pertes sanguines pouvant être très importantes en allant jusqu'au choc hémorragique.

- ▶ **APC I** Ouverture symphysaire < 2,5 cm. Il n'y a pas de rupture des ligaments sacro-épineux (SE), sacro-tubéral (ST) et sacro-iliaques (SI) antérieur, interosseux et postérieur.
- ▶ **APC II** Ouverture symphysaire > 2,5 cm avec rupture des ligaments SE et ST. Les ligaments SI postérieurs sont intacts et l'articulation SI peut être ouverte mais seulement à sa partie antérieure.
- ▶ **APC III** Rupture complète des ligaments SI avec déplacement de l'articulation SI : **instabilité horizontale** de l'hémi-pelvis.

LC : PAR IMPACT LATÉRAL (AVP)

- ▶ **LC I** Fracture - impaction (stable) de l'aile iliaque avec fracture associée des branches ilio et ischio-pubiennes (BIP) et trait typiquement horizontal.
- ▶ **LC II** Déplacement plus important (fig. 6) avec parfois une fracture en croissant (*crescent fracture*) de l'aile iliaque. L'hémi-pelvis est fracturé en avant (BIP) et en arrière (fracture de l'aile iliaque ou du sacrum, complète et non engrenée), le tout rendant l'anneau pelvien **instable horizontalement**.
- ▶ **LC III** Fracture en coup de vent avec fermeture homolatérale et ouverture controlatérale (typiquement lorsqu'un véhicule roule sur l'anneau pelvien d'un côté à l'autre). C'est l'association d'une LC II avec un APC controlatéral.

VS : LE PLUS SOUVENT PAR UNE CHUTE

Déplacement vertical (fig. 7) d'un hémi-pelvis avec rupture complète des ligaments SI ou équivalent fracturaire (donc un trait complet passant dans le sacrum ou l'aile iliaque). Fréquemment associé à des lésions des transverses

lombaires. Dans ce cas, l'**instabilité est verticale et horizontale**.

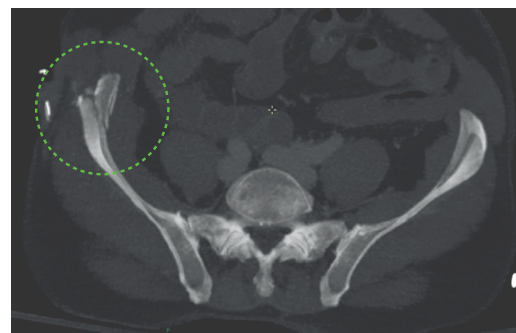


Fig. 5 - Exemple de lésion Tile A au CT-scan (en MIPR).

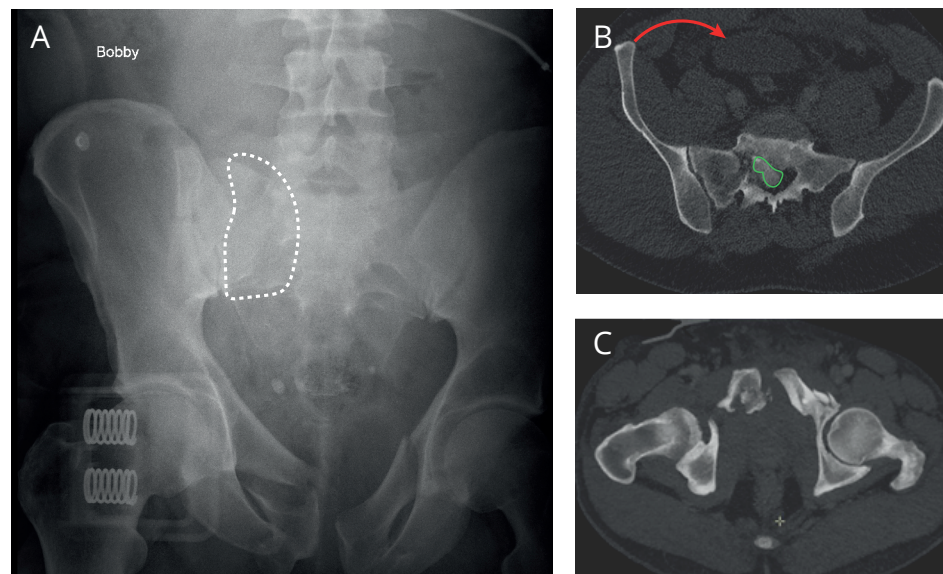


Fig. 6 - Lésion LC II en radiographie et CT-scan. Une fois le diagnostic posé, le retrait de la ceinture s'impose. En effet, elle vient aggraver la situation car son action est identique au mécanisme lésionnel. Le patient est neuro-intact mais présente une lésion complète de l'urètre. (A), fracture du sacrum difficilement visualisée (blanc) sur la radiographie de salle d'urgence ; lésion en compression des BIP. On peut conclure sur base radiographique à une lésion Tile B. (B), rotation interne de l'hémi-pelvis D (flèche). On peut conclure au CT-scan à une lésion de type LC II car la fracture postérieure rend le bassin instable horizontalement. Notez (rare) la rétropulsion d'un fragment sacré en endocanalaire (vert). (C), Image MIPR des lésions des branches ischio-pubiennes par traumatisme en compression.

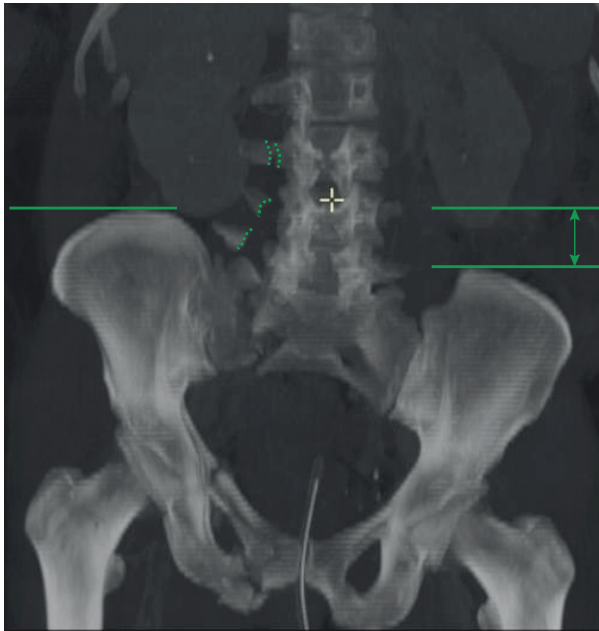

Fig. 7 - Lésion VS au CT-scan en MIPR. L'ascension de l'hémi-pelvis D est évidente. Les VS sont très fréquemment associées à des lésions des transverses qui témoignent du déplacement initial (durant le traumatisme) de l'hémi-pelvis (pointillé vert). L'instabilité est nécessairement verticale et horizontale.

TRAITEMENT

LA CEINTURE PELVIENNE

Elle est mise en place en préhospitalier le plus souvent. Son indication ainsi que son placement doivent toujours être vérifiés en se basant sur les éléments cliniques ainsi que sur le bilan d'imagerie. Si on ne dispose pas de modèle commercial, un simple drap fera l'affaire. Il faut néanmoins garder à l'esprit que cette méthode n'est qu'un traitement temporaire (risque d'escarres) et devra être remplacée par un traitement définitif le plus rapidement possible.

Le placement se réalise en regard des grands trochanters. Souvent on observe des ceintures pelviennes placées en regard des ailes iliaques ; ces dernières pouvant être fracturées la ceinture devient inefficace.

Les indications se basent essentiellement sur la radiographie prise dès les premiers instants en salle d'urgence. L'intérêt étant de contrôler le

saignement par fermeture de l'anneau pelvien, les ceintures seront mise en place dans les APC et la plupart des VS. En revanche, elles ne seront pas indiquées dans les LC où, en accentuant le mécanisme lésionnel, elles sont à même de générer des complications essentiellement au niveau urétral ou vésical.

ANGIOGRAPHIE - EMBOLISATION - PACKING

Son but est de contrôler hémodynamiquement les patients présentant une lésion artérielle soit environ 10 % des traumatismes. Elle ne peut être utile en cas de saignement veineux ou osseux. En pareil cas, il faut alors considérer le fait de réaliser un *packing* pelvien avec l'aide d'un chirurgien abdominal. Cette dernière procédure est rare. Son objectif est de placer 3 grandes compresses en rétropéritonéal de part et d'autre de la vessie (la première au niveau de la face antérieure de la SI, une intermédiaire et la dernière à la face profonde des BIP).

CHIRURGIE

Principe général.

- ▶ Stable = traitement conservateur.
- ▶ Instable = traitement chirurgical.

FIXATEUR EXTERNE

Il peut avoir un rôle temporaire (fig. 1) voire dans certains cas définitif.

La méthode de choix consiste à fixer une fiche supra-acétabulaire de chaque côté et de les lier en triangle afin de garder un accès au bassin et de pouvoir mobiliser le patient correctement.

Une méthode alternative et possiblement plus simple chirurgicalement est un placement de 3 fiches dans chaque aile iliaque (au prix d'un taux d'infection supérieur et d'une géométrie moins favorable concernant le contrôle des contraintes mécaniques). Nous ne la conseillons pas en première intention.

TRAITEMENT DÉFINITIF APC

- ▶ **APC I** Elles seront traitées de manière orthopédique. La verticalisation se fera donc en fonction de la douleur et l'appui sera pour cette même raison protégé par deux cannes ou une tribune. La verticalisation se fait au bout de quelques jours, lorsque la douleur le permet. La consolidation est de règle en 6 à 8 semaines.
- ▶ **APC II** L'ouverture symphysaire > 2,5 cm peut être facilement contrôlée grâce à une chirurgie par plaque vissée antérieure. Les ligaments SI postérieurs étant intacts, l'articulation SI est de cette manière refermée et l'appareil ligamentaire rompu est alors à bonne longueur pour sa cicatrisation. L'appui est immédiat suivant la douleur.
- ▶ **APC III** Leur traitement est toujours chirurgical. Il conviendra de refermer la symphyse pubienne et de stabiliser l'articulation SI au moyen, le plus souvent, d'un vissage ilio-sacré percutané.

TRAITEMENT DÉFINITIF LC

- ▶ **LC I** Elles seront traitées de manière conservatrice.
- ▶ **LC II et III** Leur traitement est le plus souvent chirurgical et dépend de la localisation des traits de fractures ainsi que du déplacement. Un abord antérieur peut parfois être réalisé. L'abord postérieur reste plus fréquent afin de pouvoir réaliser un vissage ilio-sacré percutané, une synthèse de l'aile iliaque voire une fixation lombopelvienne (fig. 9). Pour les LC III, l'atteinte controlatérale se traite de la même manière que les APC.

TRAITEMENT DÉFINITIF VS

Le déplacement vertical d'un hémipelvis sera toujours chirurgical avec au moins un abord postérieur (vissage ilio-sacré percutané (fig. 8) sous traction longitudinale afin de réduire l'ascension ou bien montage lombopelvien (fig. 9 et 10) avec vissage pédiculaire L5-bi-iliaque). Une chirurgie antérieure peut venir compléter la fermeture de l'anneau ainsi que la reprise des contraintes.

QUELQUES IMAGES DE TRAITEMENT

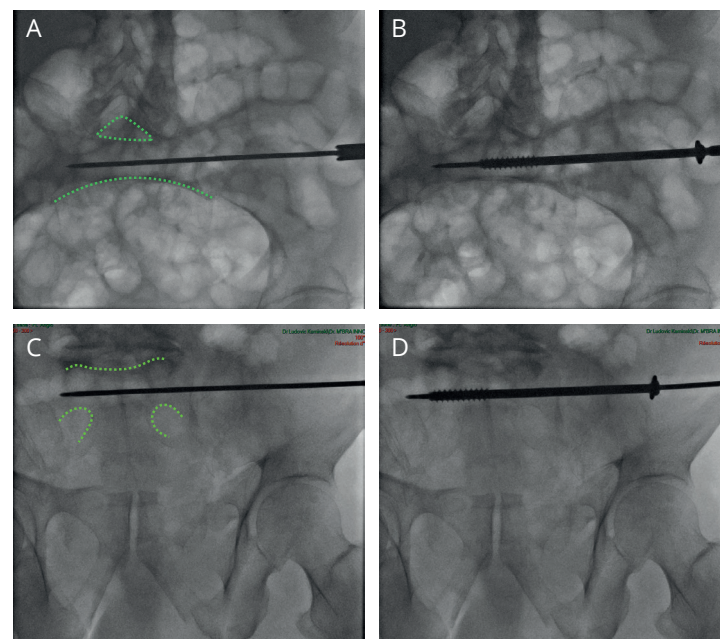


Fig. 8 - Exemple de vissage iliosacré. Le principe est de réaliser un vissage (7,3 mm, filetage partiel) en compression sur rondelle sur une lésion VS dans ce cas. (A, B), vue peropératoire *inlet* montrant le positionnement de la broche guide 2,7 mm. Notez en arrière le canal vertébral et le promontoire sacré en avant. (C, D), vue peropératoire *outlet*. La broche passe au-dessus des foramen sacré des S1 et bien entendu sous le plateau vertébral de S1.

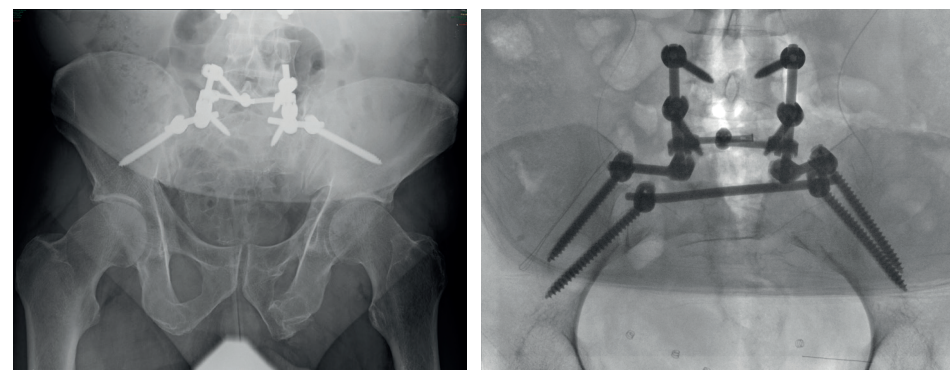


Fig. 9 - Exemple de deux fixations lombo-pelviennes. À gauche, pour une lésion VS bilatérale. À droite, chez une patiente présentant une lésion LC II fortement déplacée et ressuscitée par embolisation intrapelvienne massive (notez la présence de nombreux coils 3D).

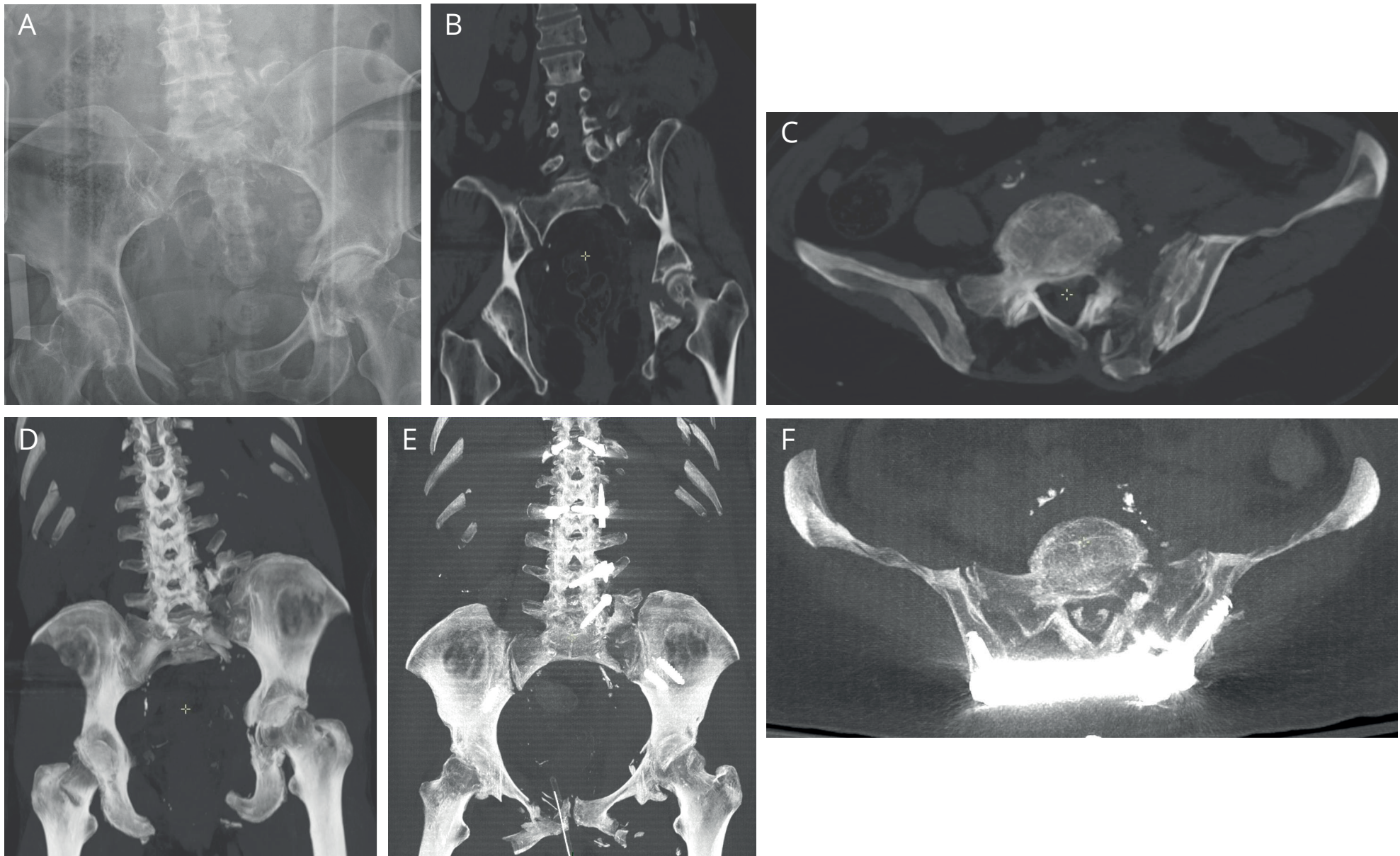


Fig. 10 - Exemple de polytraumatisme avec, entre autres, une lésion VS gauche, une fracture du cotyle G et de la vertèbre L1. En (A), radiographie de face sur *spine board* en salle d'urgence. Le diagnostic de Tile C est aisé. En (B), confirmation de la lésion au CT-scan. Elle emporte une partie du sacrum en suivant les neuroforamens et s'ascensionne dans les transverses de L5 et L4. Notez la fracture de L1 : il faut toujours veiller à rechercher les lésions associées. En (C et D), images MIPR en axial et coronal préopératoire. En (E et F), mêmes images en postopératoire. Notez la réduction acceptable du déplacement par synthèse lombopelvienne.

CLASSIFICATION DES LÉSIONS DU SACRUM

Le sacrum est une pièce anatomique tout à fait particulière. Les racines nerveuses y sont étroitement protégées dans son canal vertébral comme dans ses neuroforamens qui suivent sur une distance de plus de 10 mm les racines (essentiellement vrai pour S1 et S2). Cette proximité explique les fréquentes lésions nerveuses associées à ses fractures. Il véhicule de surcroît un contingent parasympathique contrôlant l'appareil vésico-sphinctérien, lui aussi fréquemment touché dans les fractures déplacées du sacrum.

Les trop nombreuses classifications existantes pour décrire les fractures du sacrum (AO, Isler, Denis, Roy-Camille ou même alphabétique) rendent leur utilisation laborieuse sans nécessairement donner une orientation correcte au traitement. Pour cette raison, nous proposons ici une approche plus personnelle et simplifiée.

Le sacrum fait le lien entre deux grands systèmes :

- ✦ le système **axial** c'est-à-dire la colonne vertébrale, où il est intercalé entre L5 et le coccyx sous forme d'une fusion de cinq vertèbres.
- ✦ le système **appendiculaire** avec l'anneau pelvien qu'il vient fermer en arrière en s'y articulant au moyen des deux articulations SI.

De cela il convient de comprendre que les mécanismes lésionnels (fig. 11) affectant le sacrum peuvent être de **3 natures différentes** :

FRACTURES DU SACRUM D'ORIGINE AXIALE (1)

- ▶ **Par compression** (et haute énergie), la colonne va exercer une force axiale mais aussi un moment de force cyphosant (fig. 12). Pour cette raison, les fractures par compression peuvent se traduire par un trait essentiellement horizontal ainsi qu'une déformation en cyphose. Les refends en « U » sont habituels mais c'est le caractère horizontal de la fracture qu'il faut ici retenir avec une atteinte de la zone médiane. Ces fractures passent nécessairement par la zone portante du sacrum donc

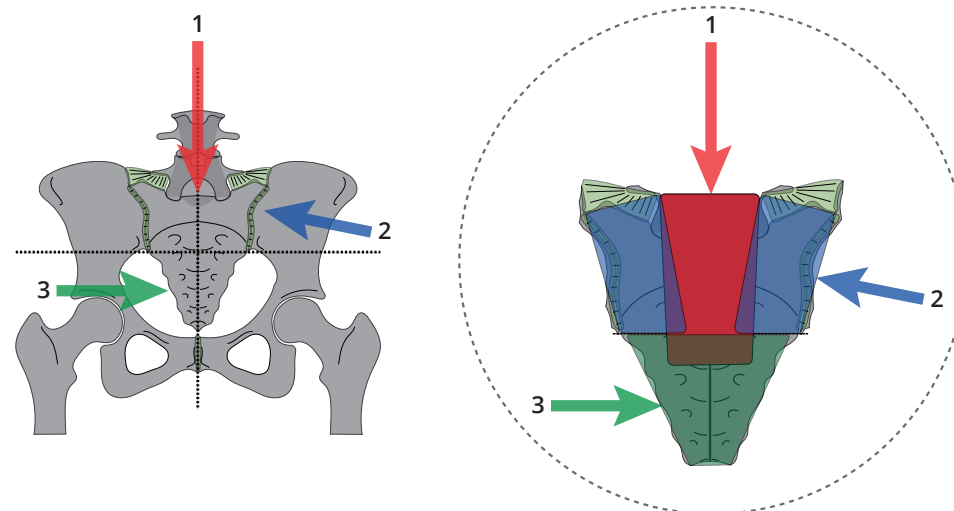


Fig. 11 - Classification proposée des fractures du sacrum. Origine du mécanisme lésionnel (image de gauche) et localisation principale des traits de fracture (image de droite).

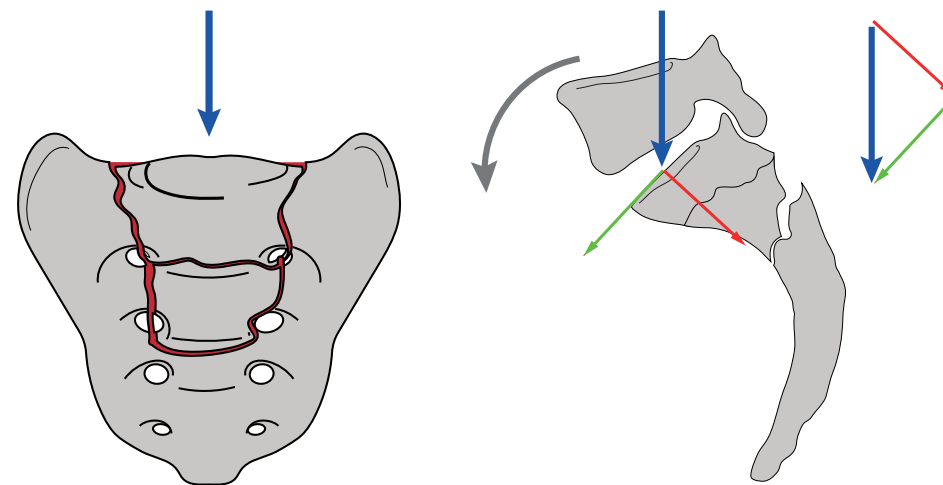


Fig. 12 - Traits habituels des fractures d'origine axiale. La fracture par compression axiale (flèche bleue) va emporter la partie centrale du sacrum souvent de S1 à S3 (image de gauche) en passant latéralement au niveau des foramen. Sur l'image de droite, on comprend par décomposition vectorielle, la contrainte sur le sacrum en deux forces principales. En rouge, la compression dans l'axe du sacrum, responsable de la partie verticale de la fracture. En vert, la composante normale, responsable du déplacement cyphotique et de la translation.



en S1-S3. Le déplacement va fréquemment entraîner des conséquences neurologiques polyradiculaires et vésico-sphinctériennes. Le plus souvent, ces lésions sont observées suite à une défenestration.

► **Par insuffisance** (et basse énergie). Nous sommes ici face à un tableau comparable aux fractures tassements ostéoporotiques. Le traumatisme peut être absent ou en cas contraire, à basse énergie. De ce fait, ces fractures peuvent être aisément manquées et leur diagnostic retardé. Leur trait de fracture représente souvent un « H » ou un « U » qui est à son tour décrit comme un signe de ce type de lésion à la scintigraphie.

FRACTURES DU SACRUM D'ORIGINE PELVIENNE (2)

Par une contrainte sur l'anneau pelvien, les fractures vont présenter des traits plutôt verticaux et auront tendance à se présenter de manière unilatérale. Ces fractures passent nécessairement par la zone portante du sacrum donc en S1-S2. Les traits sont parallèles aux neuroforamens (points de faiblesse) avec pour conséquence de possibles lésions neurologiques lorsque ces derniers sont traversés par une fracture déplacée (fig. 13). L'atteinte est généralement monoradiculaire et sans lésion vésico-sphinctérienne. Les mécanismes lésionnels sont ceux décrits dans la classification de Young et Burgess et le sacrum peut être fracturé dans les APC II et III, les LC et les VS.

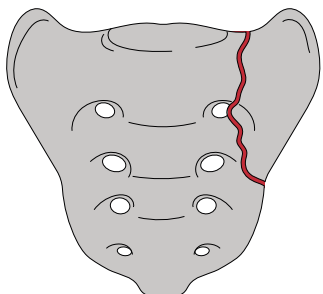


Fig. 13 - Traits caractéristiques des fractures d'origine pelvienne. L'orientation est ici principalement verticale et le plus souvent unilatérale. Il n'y a pas de composante horizontale dans ce type de fracture.

FRACTURES DU SACRUM D'ORIGINE EXTERNE (3)

Par traumatisme direct (5 % seulement). Les fractures seront habituellement horizontales (fig. 14) et peu graves. Leur trait passe nécessairement en dessous de la zone portante donc sous S3. Elles correspondent au type A de la classification de Tile.

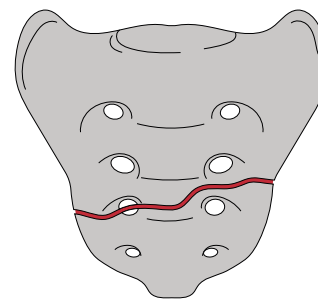


Fig. 14 - Traits caractéristiques des fractures d'origine axiale. En cas de fort déplacement, les lésions neurologiques distales ne sont pas rares.

TRAITEMENT DES FRACTURES DU SACRUM

FRACTURES DU SACRUM D'ORIGINE AXIALE

✧ Par compression et haute énergie, la déformation du sacrum peut être importante et sa chirurgie complexe. L'objectif de traitement est ici multiple.

- ▶ Réaliser un pontage de la lésion afin de permettre aux contraintes de passer de la vertèbre L5 aux ailes iliaques (ostéosynthèse lombo-pelvienne).
- ▶ Réduire la cyphose car son retentissement sur l'équilibre sagittal peut être majeur (cf. chapitre *Notion d'équilibre sagittal*). Le principe de réduction est de créer une force opposée au déplacement. On réalisera donc, avant l'incision chirurgicale, une traction **ET** une hyperextension des membres inférieurs.
- ▶ Décompresser le canal vertébral par une laminectomie.

✧ Par insuffisance et basse énergie. Ces fractures vont se traiter habituellement comme des fractures tassements ostéoporotiques. Le traitement est conservateur le plus souvent.

FRACTURES DU SACRUM D'ORIGINE PELVIENNE

Ce type de lésion du sacrum se traite comme faisait partie intégrante d'une lésion de l'anneau pelvien. Le traitement est variable : conservateur dans les impactions engrenées (des lésions LC à relativement faible énergie p. ex.) à chirurgical par vissage ilio-sacré ou ostéosynthèse lombo-pelvienne (lésions VS le plus souvent).

FRACTURES DU SACRUM D'ORIGINE EXTERNE

Ces fractures se traitent comme des lésions Tile A c'est-à-dire par un traitement conservateur le plus souvent. En cas de déplacement important

ou de déficit neurologique, une synthèse par deux plaques pourra être réalisée avec une laminectomie de décompression.

FRACTURES COMBINÉES DU SACRUM ET DE L'ANNEAU PELVIEN

Dans d'assez rares cas et toujours à haute énergie, on peut observer l'association d'une fracture du sacrum d'origine axiale (donc avec rupture bilatérale du sacrum et trait horizontal associé) avec une fracture VS (souvent unilatérale). C'est l'exemple de l'image clé. Elles vont se traiter principalement par une fixation lombo bi-iliaque sous traction.

CONCLUSION/RÉSUMÉ

Au final nous pouvons résumer les caractéristiques principales des lésions l'anneau pelvien et du sacrum ainsi que leur traitement probable dans les deux tableaux suivants.



▷ **Tableau 1** - Résumé des caractéristiques des lésions de l'anneau pelvien.

MÉCANISME	GRADE	CARACTÉRISTIQUES	TRAITEMENT	REMARQUE
APC	<i>Open book</i>			Risque de choc fonction du grade
	I	Symphyse < 2,5 cm	Conservateur	
	II	Ligaments SI postérieurs intacts	Plaque antérieure	
	III	Rupture des ligaments SI postérieurs	Plaque antérieure + vissage SI	Instabilité horizontale
LC	<i>Close book</i>			Lésion urètre associée
	I	Trait fracture horizontal BIP	Conservateur	Fracture antérieure
	II	Fracture en <i>croissant</i>	Chirurgical	Instabilité horizontale
III	LC II + APC controlatérale	Chirurgical		
VS	Ascension d'un héli-pelvis		Chirurgical Abord au minimum postérieur	Instabilité horizontale ET verticale

▷ **Tableau 2** - Résumé des caractéristiques des lésions du sacrum.

MÉCANISME D'ORIGINE	CARACTÉRISTIQUES	TRAITEMENT	REMARQUE	
AXIALE	Haute énergie			
	Compression axiale Moment cyphosant Trait principal horizontal en S1-S3	Conservateur sans déplacement ou lésion neurologique Chirurgical par décompression, réduction et stabilisation	Risque neurologique radiculaire L5-S1-S2 ou vésico-sphinctérien Atteinte de l'équilibre sagittal	
	Basse énergie			
	Par insuffisance Trait en « H » ou « U »	Traitement conservateur	Sujets âgés Ostéoporose Diagnostic retardé parfois	
	PELVIENNE	<i>Voir lésions de l'anneau pelvien</i>		
		Association APC II ou III	Conservateur	Rare
Association LC		Variable	Fréquent	
	Association VS	Chirurgical	Risque d'atteinte radiculaire L5-S1-S2	
EXTERNE	Trait principal horizontal en dessous de S1-S2 Fait partie des Tile A	Conservateur	5 % des fractures sacrées	

RÉFÉRENCES

1. T. B. Alton et A. O. Gee, « **Classifications In Brief: Young And Burgess Classification Of Pelvic Ring Injuries** », Clin Orthop Relat Res, Vol. 472, No 8, P. 2338 2342, Août 2014.
2. A. R. Vaccaro et Al., « **Description And Reliability Of The Aospine Sacral Classification System** », J Bone Joint Surg Am, Vol. 102, No 16, P. 1454 1463, Août 2020.
3. M. Marmor, A. N. El Naga, J. Barker, J. Matz, S. Stergiadou, Et T. Miclau, « **Management Of Pelvic Ring Injury Patients With Hemodynamic Instability** », Front Surg, Vol. 7, Nov. 2020.
4. R. Rodrigues-Pinto et Al., « **Sacral Fractures And Associated Injuries** », Global Spine J, Vol. 7, No 7, P. 609 616, Oct. 2017.
5. S. Morshed, S. Knops, G. J. Jurkovich, J. Wang, E. Mackenzie, Et F. P. Rivara, « **The Impact Of Trauma-Center Care On Mortality And Function Following Pelvic Ring And Acetabular Injuries** », J Bone Joint Surg Am, Vol. 97, No 4, P. 265 272, Févr. 2015.