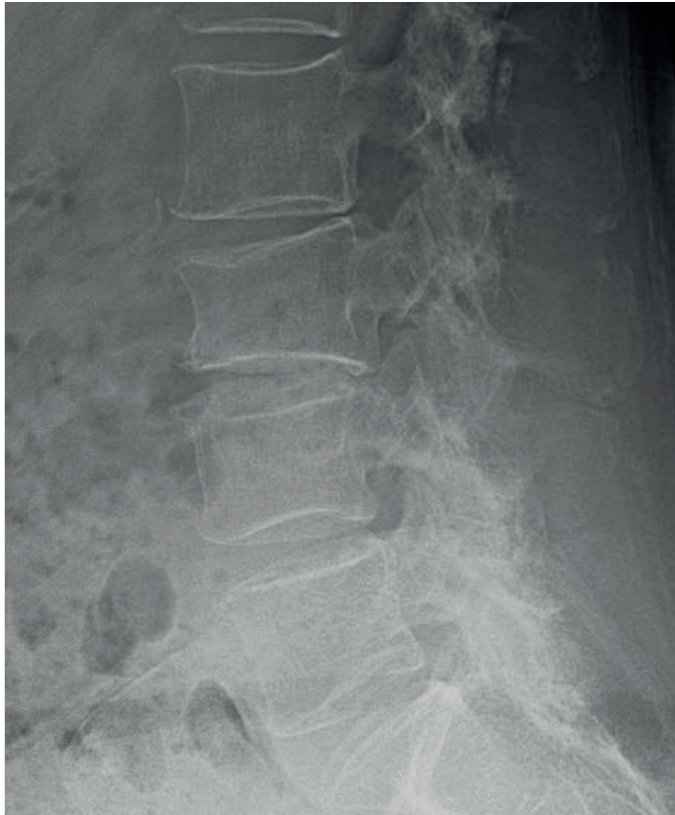
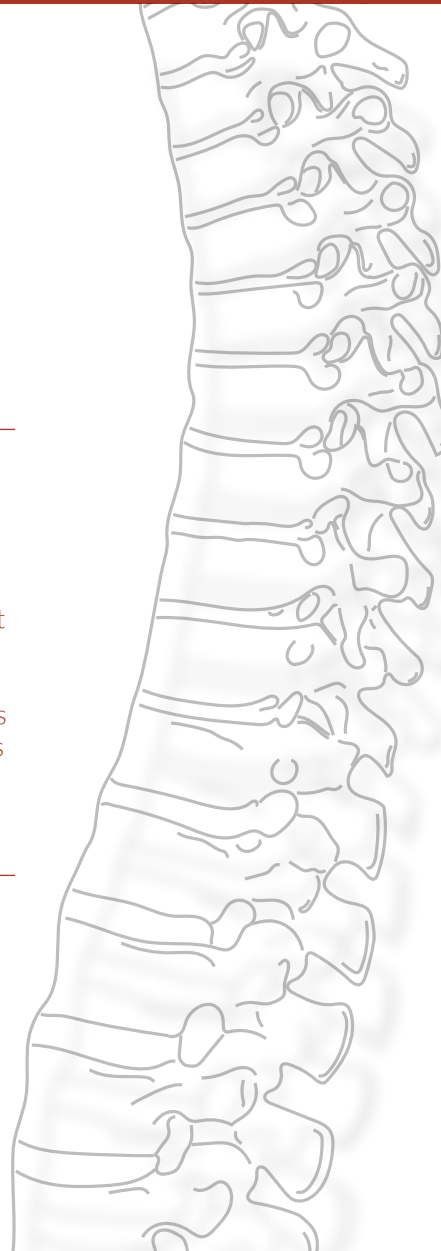
# FRACTURES DU RACHIS OSTÉOPOROTIQUE




**FIG. 1 - IMAGE CLÉ** - Aspect typique à la radiographie d'un tassement vertébral en L3. Ces lésions sont fréquentes et souvent, comme ici, de type A1. Leur évolution est habituellement favorable sous traitement conservateur. Toutefois, un suivi est nécessaire afin de détecter les - rares - mauvaises évolutions des patients chez qui un traitement chirurgical sera possiblement le meilleur choix.



LUDOVIC KAMINSKI  
ALI BOUTCHICHI

 UCLouvain

 Cet article est diffusé sous licence Creative Commons Attribution - Pas d'utilisation commerciale - Partage dans les mêmes conditions (CC BY-NC-SA)

 Hôpital privé  
Médipôle  
de Savoie

## POINTS CLÉS

- 🔑 L'ostéoporose est une maladie systémique fragilisant le tissu osseux. Sa prévalence est en augmentation tout comme les fractures de fragilité du rachis qui lui sont associées.
- 🔑 Les tassements vertébraux sont les lésions les plus fréquentes chez la personne âgée.
- 🔑 On veillera, avant de conclure à un tassement ostéoporotique, à exclure une lésion instable ainsi qu'une autre cause de fragilité osseuse (métastase p. ex.).
- 🔑 Face à un tassement vertébral, nous devons encore vérifier le caractère récent ou ancien de la fracture ainsi que la présence ou non d'un déficit neurologique.
- 🔑 La majorité des tassements vertébraux évoluent bien ou sont asymptomatiques mais certains peuvent laisser des séquelles fonctionnelles comme dans la maladie de Kümmell-Verneuil.
- 🔑 Les techniques d'augmentation vertébrale ont leur utilité chez des patients bien choisis qui sont, soit en échec du traitement conservateur, soit d'emblée extrêmement invalidés par un tassement vertébral.
- 🔑 La stratégie de fixation d'un rachis ostéoporotique nécessite la plupart du temps un cimentage des implants afin de minimiser les complications chirurgicales.

## INTRODUCTION

L'ostéoporose est une affection systémique caractérisée par une diminution significative de la masse osseuse et une altération de la microarchitecture de l'os. Elle est le plus souvent **primaire** et atteint l'os **trabéculaire** dans l'ostéoporose de **type I, post-ménopausique**. Elle touche l'os **cortical et trabéculaire** par diminution du remodelage osseux dans l'ostéoporose de **type II, sénile**. Elle peut enfin être **secondaire** à d'autres pathologies notamment rhumatismales, à la prise de certains médicaments ou à la consommation de tabac et d'alcool.

L'organisation mondiale de la santé (OMS) la définit comme une diminution de la densité osseuse mesurée par absorptiométrie biphotonique à rayons X (DEXA) au niveau du rachis lombaire et du col du fémur d'au moins **2,5 déviations standard** par rapport à la densité de masse osseuse moyenne d'une population jeune et saine. Cet examen permet en outre de calculer un risque de fracture. Cependant, cette définition de l'OMS reste purement quantitative et élude l'aspect qualitatif de l'os.

## DÉFINITION

Les fractures sont dites ostéoporotiques lorsqu'elles sont dues à un **traumatisme mineur qui n'aurait pas provoqué de fracture** chez un individu sain, comme une chute de sa hauteur p. ex. Concernant le rachis, cette fracture de fragilité est communément appelée **tassement vertébral**. Il s'agit d'une fracture due à un mécanisme de compression (*Vertebral Compression Fracture*, **VCF**) et ne concerne que la colonne antérieure, ce qui lui confère un caractère généralement stable. Les fractures atteignant les autres colonnes, même dans le cadre de traumatismes mineurs, doivent obéir à la même prise en charge que les fractures classiques (cf. chapitres *Lésions rachidiennes de C3 à L5*). Nous n'aborderons à leur sujet que quelques mesures complémentaires relatives à une éventuelle chirurgie.



## ÉPIDÉMIOLOGIE

---

Le vieillissement global de la population mondiale ne fait qu'accroître l'incidence de ces lésions. Selon l'OMS, la population de plus de 60 ans passera de 12 % en 2015 (900 millions) à 22 % en 2050 (2 milliards). L'ostéoporose affecte plus souvent la femme que l'homme. Les fractures de fragilité diminuent la qualité de vie et impactent la fonction des patients, les rendant parfois dépendants ou invalides. Elles contribuent à une augmentation de la morbidité et de la mortalité.

L'incidence des fractures ostéoporotiques du rachis croît plus rapidement que celle de la hanche et du poignet mais reste largement sous-estimée en raison du taux élevé de cas asymptomatiques. Le taux d'incidence annuel des tassements vertébraux est d'environ **1,17 ‰**. Une majorité va survenir au niveau de la jonction thoracolombaire (T12 à L2).

## PHYSIOPATHOLOGIE

---

D'un point de vue biomécanique, les tassements vertébraux surviennent lorsque la microarchitecture du corps vertébral n'est plus à même de résister aux forces compressives physiologiques. Les contraintes sont une combinaison de forces axiales et de moments en flexion-extension ou inclinaison. In fine, cela aboutira à une déformation de la vertèbre, le plus souvent en cyphose.

En conséquence, le rachis subira, suite à un tassement, davantage de forces compressives sur sa partie antérieure. Ce phénomène augmentera le risque de survenue d'autres tassements, le tout conduisant ainsi à une cyphose progressive et sévère. Lorsque les forces appliquées sont plus importantes, l'atteinte de la colonne moyenne engendrera une fracture par éclatement (A3 ou A4), potentiellement instable et pouvant réduire le canal vertébral. Néanmoins, il nous faut retenir qu'en général un tassement est de type A1.

## CLINIQUE ET EXAMENS COMPLÉMENTAIRES

---

Le motif de consultation est essentiellement la **douleur**. Il existe fréquemment un délai entre l'apparition du tassement et la consultation. Ceci s'explique par le caractère parfois pauci-symptomatique de ces lésions et les patients vont alors consulter pour une douleur axiale qui ne cède pas avec le temps. La douleur en regard du niveau atteint est le symptôme prédominant et peut persister plusieurs semaines ou mois. La douleur chronique peut affecter la santé mentale avec un risque accru de dépression et de troubles du sommeil. Une diminution de taille assise ainsi qu'une impotence fonctionnelle et à la marche sont possibles. Cependant, nombreux sont les tassements vertébraux totalement asymptomatiques, et seulement 30 % de l'ensemble des tassements présenteront une plainte les amenant à consulter. L'évaluation du patient stabilisé obéira au schéma habituel de prise en charge des traumatisés rachidiens, en rappelant la nécessité d'un examen clinique complet notamment neurologique, l'exclusion de fractures non contiguës ainsi que la recherche d'autres causes de fragilité osseuse.

La mise au point des tassements rachidiens comprend des radiographies standard de face et de profil du rachis en décubitus ou debout en fonction de l'état du patient. Un CT-scan peut compléter le tableau en cas de doute sur le type de fracture. L'IRM est réservée aux cas chroniques (mauvaise évolution dans le temps d'un tassement connu), en cas d'atteinte neurologique ou en cas de doute sur la nature de la lésion. En réalité, pour les tassements vertébraux, des radiographies de profil en charge sont habituellement suffisantes.

## CLASSIFICATIONS

---

La classification des tassements vertébraux se base sur la stabilité de ceux-ci. Il est historiquement décrit qu'une perte de hauteur de 50 % ou une cyphose traumatique de plus de 30° sont des critères d'instabilité. Ces valeurs nous paraissent empiriques et, bien que connues, doivent être regardées avec

circonspection. Il n'y a pas, actuellement, de classification de référence concernant ces fractures et nous ne pouvons pas recommander leur utilisation à l'heure actuelle. Il faut retenir que les tassements vertébraux sont des lésions de **type A** et majoritairement des types **A1**.

### SYNTHÈSE

Nous sommes amenés, grâce aux informations croisées de l'anamnèse (parfois hétéro-anamnèse), de l'examen clinique ainsi que du bilan complémentaire, à formuler un diagnostic clair. Face à ce type de lésions, nous devons toujours nous poser les questions suivantes :

- ✧ la fracture est-elle **récente ou ancienne** ?
- ✧ la lésion est-elle bien de nature **ostéoporotique** ?
- ✧ la fracture est-elle **stable ou non** ?
- ✧ existe-t-il une atteinte **neurologique** ?

### TRAITEMENT

Les objectifs de traitement sont essentiellement de soulager la douleur et de restaurer la fonction et la mobilité. Le traitement est donc basé sur l'évolution du patient.

#### ÉVOLUTION

Les résultats cliniques du traitement conservateur sont tout à fait étayés dans la littérature en dépit d'une déformation plus importante de la vertèbre et d'un risque de fracture itérative par majoration de la cyphose. Dans certains cas, le tassement vertébral peut entraîner un rétrécissement significatif du canal vertébral. Ceci est d'autant plus vrai pour une population âgée qui présente habituellement des lésions dégénératives. En ce sens, un tassement vertébral peut précipiter un canal lombaire étroit. Le traitement sera alors fonction du statut neurologique du patient.

Une pseudarthrose peut parfois survenir avec l'apparition de clivages sous-chondraux, de vides gazeux (*cleft*) et d'affaissement complet du corps vertébral. Il s'agit de l'évolution décrite par *Kümmell* et *Verneuil* en 1891. Elle est caractérisée par un intervalle libre, où le tassement vertébral semble guérir avant une recrudescence des douleurs.

#### TRAITEMENT MÉDICAL

La gestion de la **douleur** est primordiale. Les antalgiques classiques tels que le Paracétamol, l'Ibuprofène ou le Naproxène sont généralement suffisants dans les douleurs légères.

L'évolution clinique de la majorité des tassements vertébraux étant favorable, il est essentiel de proposer d'emblée un traitement conservateur. Il comprend un **repos relatif** de quelques jours suivi d'une **mobilisation précoce** et progressive ainsi que d'une **surveillance clinique et radiologique** de la fracture (fig. 2).



Le port d'un lombostat peut être envisagé pendant quelques semaines jusqu'à l'indolence. Néanmoins, ce dernier ne sera efficace que sur les fractures relativement distales. Un lombostat souple (SecuTec®, dorso ou lombo) est actuellement notre préférence surtout pour une population âgée et fragile qui ne supporterait pas de contention plus rigide. De surcroît, un support antérieur est souvent nécessaire (béquilles ou déambulateur) pour faciliter la mobilisation.

Ensuite, il convient de s'assurer d'un traitement correct de l'ostéoporose et il nous faudra référer ces patients en **rhumatologie** pour assurer une prise en charge étiologique. Cette prise en charge vise à corriger une carence en calcium et vitamine D et à prévenir la survenue de nouvelles fractures (instauration d'un traitement par biphosphonates, Déno-sumab, Raloxifene ou autre).

### TECHNIQUES D'AUGMENTATION PERCUTANÉE

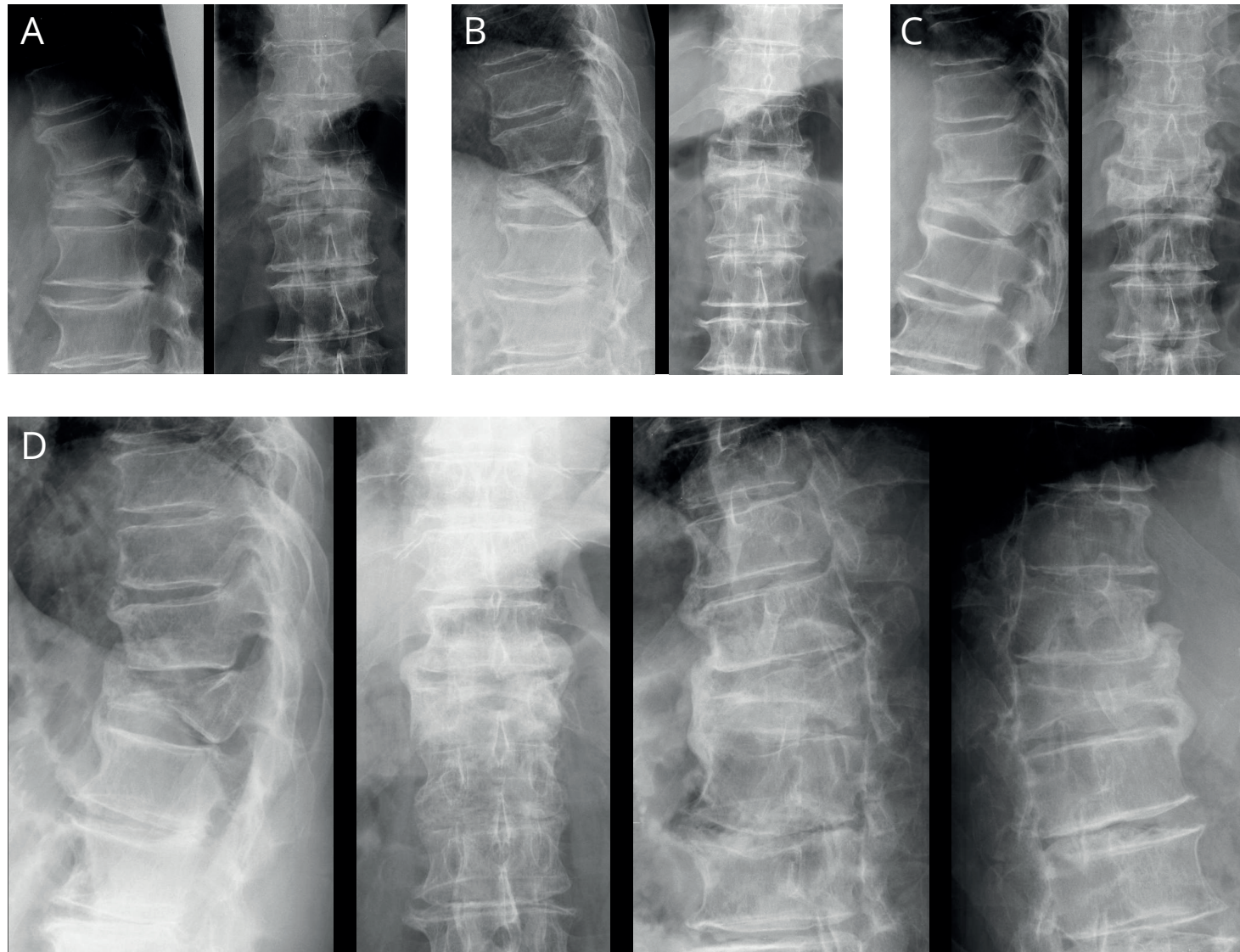
En cas d'**échec du traitement conservateur** sur une durée de plus de **6 semaines à 3 mois** avec, persistance d'importantes douleurs, déformation progressive ou maladie de Kümmell-Verneuil (fig. 3), un traitement chirurgical est recommandé. Une autre indication doit être considérée lorsque la douleur et l'atteinte fonctionnelle sont si importantes qu'elles nécessitent l'hospitalisation du patient.

Des techniques percutanées d'augmentation vertébrale ont été développées pour ces patients aux multiples comorbidités avec pour objectif de réduire la douleur et de freiner l'affaissement du corps vertébral par une injection de polyméthacrylate de méthyle (PMMA). L'injection est réalisée dans le corps vertébral fracturé par voie transpédiculaire. Dans la vertébroplastie, on injecte le ciment sous haute pression à travers des canules larges. Dans la kyphoplastie, la première étape est le gonflement d'un ballonnet au sein du corps vertébral puis une injection à faible pression du ciment dans l'espace ainsi réalisé.

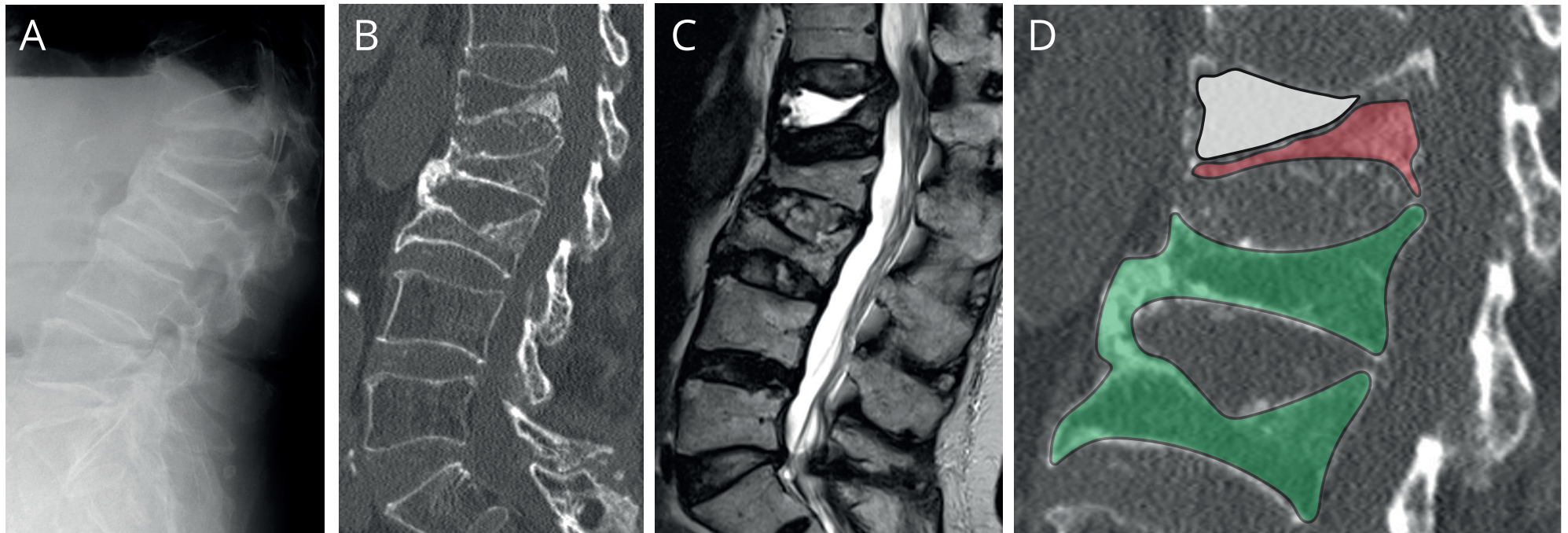
Le nombre de vertèbres cimentées est classiquement limité à trois. Ces techniques présentent un risque de complications non négligeable mais il est exceptionnel qu'elles soient dramatiques. Les fuites de ciment sont fréquentes (50 % des vertébroplasties) et restent la plupart du temps asymptomatiques. L'irritation nerveuse (souvent radiculaire) peut être une des conséquences de ces fuites. L'embolie veineuse de ciment ou une embolie graisseuse est occasionnée dans 2 % des cas. Le risque de fracture adjacente est théorique car le ciment va inévitablement modifier le module d'élasticité de la vertèbre et induire des contraintes de part et d'autre de l'augmentation. Néanmoins ceci reste très controversé dans les grandes séries publiées. En somme, la liste des complications nous impose de rester prudents et modérés dans nos indications.

Au final, les techniques d'augmentation vont pouvoir être proposées à un **sous-groupe de patients bien sélectionnés** chez qui les résultats sont tout à fait satisfaisants dans la littérature récente. Cette chirurgie percutanée soulage les douleurs, augmente la fonction et la qualité de vie de manière significativement plus importante que le traitement conservateur bien conduit durant 12 mois. Au-delà de cette période, il existe une convergence sur ces différents paramètres d'amélioration dans les études randomisées. La sélection des cas est donc capitale et dans notre pratique, cette chirurgie est rarement indiquée du fait de l'amélioration clinique rapide observée chez l'écrasante majorité des patients.

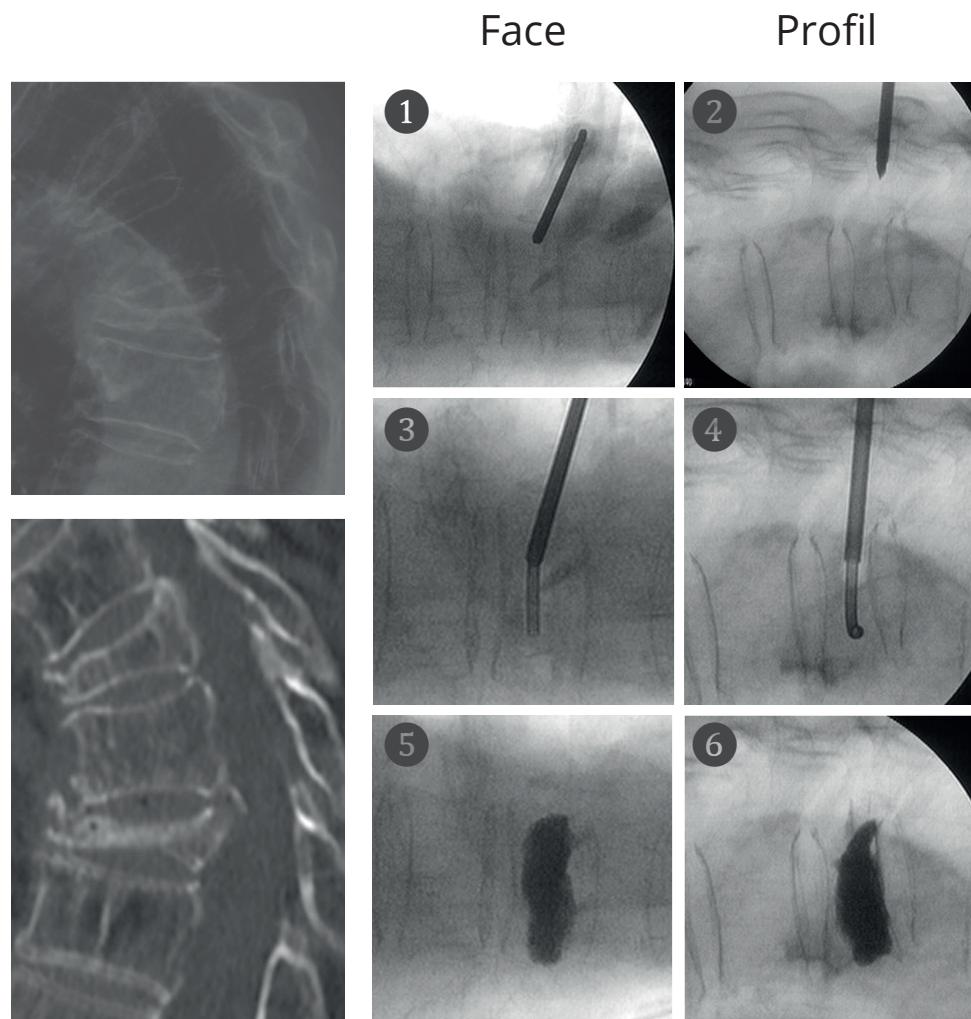
Le choix entre les deux techniques nous fait actuellement opter pour la vertébroplastie. Cette dernière est en effet plus rapide et moins coûteuse. Certes, elle offre une moindre réduction de la cyphose locale que la kyphoplastie (de 3° environ...) mais ceci ne paraît avoir aucun bénéfice clinique. L'apparition d'aiguilles de *Jamshidi* courbes permet en outre de réaliser cette technique par voie unilatérale (fig. 4).



**Fig. 2** - Évolution naturelle d'un tassement ostéoporotique. En (A), radiographie de profil et de face, réalisée en salle d'urgence, démontrant un tassement de la vertèbre T12. Le suivi à 1 mois (B) et 3 mois (C) montre une légère progression de la cyphose locale. On notera, sur ce dernier contrôle, une ébauche de pontage osseux à la fois antérieur et latéral. En (D), radiographies réalisées à 1 an d'évolution. Le pontage osseux est acquis, entre les vertèbres T11 et L1, sur les clichés de profil, de face mais encore sur les obliques. Retenez qu'un tassement vertébral guérit le plus souvent, parfois par fusion adjacente mais toujours au prix d'une cyphose locale. Cette dernière est bien tolérée mais fait le lit d'autres tassements.



**Fig. 3** - Évolution d'un tassement ostéoporotique vers la maladie de Kümmell-Verneuil. En (A), radiographie de profil en salle d'urgence montrant la présence de trois tassements vertébraux au niveau L1, L2 et L3. Le tassement L3 paraît ancien avec un pontage ostéophytique sur les vertèbres adjacentes. L'ancienneté des tassements de L1 et L2 ne peut être affirmée à ce stade. En (B), CT-scan réalisé à 3 mois d'évolution pour douleurs persistantes. Il démontre une absence de consolidation de la vertèbre L1 qui paraît plus épaisse tandis que la forme des deux autres vertèbres n'a pas changé. Ce gain apparent en hauteur du corps vertébral est dû à la position en décubitus dorsal lors de la réalisation du CT-scan. Elle démontre la mobilité donc l'absence de consolidation de la lésion. En (C), une IRM complète l'information (en pondération T2, toujours à 3 mois) et révèle une plage triangulaire en hypersignal T2 au sein du corps vertébral de L1. Cette plage liquidienne est l'ostéonécrose avasculaire typique de ce diagnostic. En (D), agrandissement de l'image (B) : en vert, les tassements vertébraux consolidés ; en rouge, le tassement de L1 et en blanc, la zone hypodense et mobile. Gardez en mémoire l'aspect différent du corps vertébral de L1 sur les images (A) et (B).



**Fig. 4** - Exemple d'augmentation vertébrale par vertébroplastie unilatérale gauche en T8.

À gauche, images initiales d'un tassement de la vertèbre T8 en radiographie et au CT-scan. Le tassement récent est le plus distal avec gaz au niveau de la fracture et du disque. La patiente de 88 ans est immédiatement très dégradée tant au point de vue des douleurs (palier 3 inefficace) que de sa fonction (clouée au lit/fauteuil alors qu'elle était autonome à domicile un mois plus tôt). La chirurgie est tentée face à un syndrome de glissement. À droite, séquence correcte d'une vertébroplastie. Point d'entrée du trocart inséré en percutané, de face (1) et de profil (2) où la vertèbre T8 s'est expansée grâce au positionnement du patient durant l'installation. Le trocart est avancé dans le pédicule jusqu'à dépasser le mur postérieur puis le mandrin est retiré. Une canule courbe, à mémoire de forme, prend sa place et progresse à la fois en controlatéral (3) et en antérieur (4) du corps vertébral. Le ciment est alors prudemment injecté et nous contrôlons sa diffusion sous radioscopie. La canule courbe est progressivement retirée afin de pouvoir injecter le ciment dans la partie homolatérale puis postérieure du corps vertébral. Images en fin de procédure de la vertèbre T8 de face (5) et de profil (6). Notez que le ciment reste essentiellement intravertébral et ne remplit que le volume où l'os est incompetent d'un point de vue mécanique.

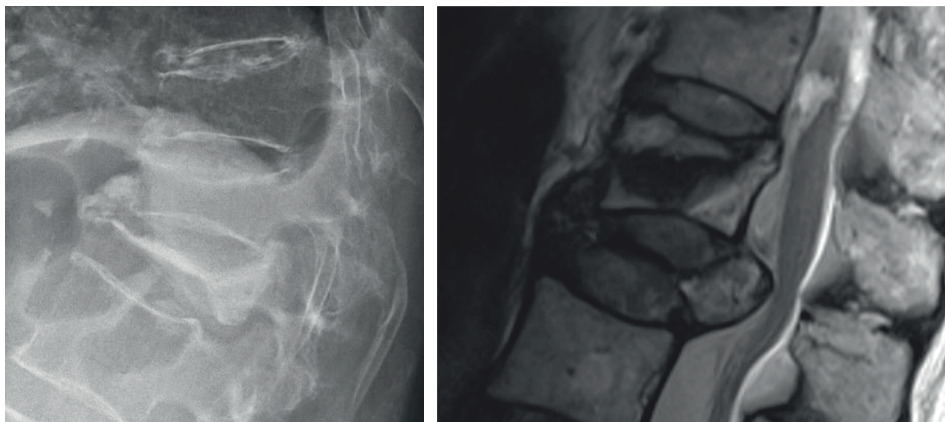


## FIXATION CHIRURGICALE

Parfois, les tassements vertébraux vont se compliquer d'une sténose canalaire symptomatique et résistante au traitement conservateur (fig. 5). La prise en charge nécessitera alors une chirurgie ouverte avec décompression et stabilisation.

La fixation par vissage pédiculaire du rachis ostéoporotique présente un plus haut taux d'échec avec un descellement à l'interface implant/vertèbre qui aboutira soit à un arrachement de la vis soit à une fracture de la vertèbre.

Une technique ayant fait ses preuves est l'utilisation de **ciment** soit par injection préalable dans le tunnel osseux créé avant le vissage de l'implant, soit à travers une vis spéciale, canulée et fenestrée, en position définitive.



**Fig. 5** - Sur la radiographie (gauche), on distingue un tassement vertébral de T12. Il présente un recul significatif du mur postérieur qui occasionne un rétrécissement du canal bien visible à l'IRM (droite). Une atteinte neurologique doit toujours être formellement exclue dans les traumatismes rachidiens, y compris dans les tassements vertébraux.

## RÉSUMÉ

L'ostéoporose est une affection de plus en plus fréquente. Elle génère un risque accru de fractures de fragilité du rachis. Le tassement vertébral en est la conséquence la plus classique et son évolution est généralement excellente sous traitement conservateur. Il faut cependant veiller à ne pas négliger les cas plus sévères dont l'impact sur la qualité de vie est désastreux et plus particulièrement la maladie de Kümmell-Verneuil.

Des techniques d'augmentation vertébrale telles que la vertébroplastie ou la kyphoplastie permettent de prendre en charge les patients dont l'évolution reste mauvaise aux alentours de 12 semaines. Il en va de même pour ceux qui doivent être hospitalisés pour douleur ou dégradation fonctionnelle majeure. Le rapport bénéfice/risque penche alors en faveur d'une augmentation percutanée. En cas d'indication de fixation d'un rachis ostéoporotique, un cimentage des implants est recommandé afin de minimiser le risque de faillite mécanique.

## RÉFÉRENCES

---

1. Halvachizadeh S, Stalder AL, Bellut D, et al. « **Systematic Review and Meta-Analysis of 3 Treatment Arms for Vertebral Compression Fractures: A Comparison of Improvement in Pain, Adjacent-Level Fractures, and Quality of Life Between Vertebroplasty, Kyphoplasty, and Nonoperative Management.** » JBJS Reviews. 2021;9(10).
2. Tandon V, Franke J, Kalidindi KKV. « **Advancements in osteoporotic spine fixation.** » Journal of Clinical Orthopaedics and Trauma. 2020;11(5):778-785.
3. Hofler RC, Jones GA. « **Bracing for acute and subacute osteoporotic compression fractures: systematic review of the literature.** » World Neurosurg. Published online May 28, 2020.
4. Lou S, Shi X, Zhang X, Lyu H, Li Z, Wang Y. « **Percutaneous vertebroplasty versus non-operative treatment for osteoporotic vertebral compression fractures: a meta-analysis of randomized controlled trials.** » Osteoporos Int. 2019.
5. Firanescu CE, de Vries J, Lodder P, et al. « **Vertebroplasty versus sham procedure for painful acute osteoporotic vertebral compression fractures (VERTOS IV): randomised sham controlled clinical trial.** » BMJ. 2018.
6. Y. Long, W. Yi, et D. Yang, « **Advances in Vertebral Augmentation Systems for Osteoporotic Vertebral Compression Fractures** », Pain Res Manag, vol. 2020, p. 3947368, déc. 2020.
7. B. Wang, C.-P. Zhao, L.-X. Song, et L. Zhu, « **Balloon kyphoplasty versus percutaneous vertebroplasty for osteoporotic vertebral compression fracture: a meta-analysis and systematic review** », J Orthop Surg Res, vol. 13, n° 1, p. 264, oct. 2018.
8. H. Zhang, C. Xu, T. Zhang, Z. Gao, et T. Zhang, « **Does Percutaneous Vertebroplasty or Balloon Kyphoplasty for Osteoporotic Vertebral Compression Fractures Increase the Incidence of New Vertebral Fractures? A Meta-Analysis** », Pain Physician, vol. 20, n° 1, p. E13-E28, févr. 2017.
9. K. Hinde, J. Maingard, J. A. Hirsch, K. Phan, H. Asadi, et R. V. Chandra, « **Mortality Outcomes of Vertebral Augmentation (Vertebroplasty and/or Balloon Kyphoplasty) for Osteoporotic Vertebral Compression Fractures: A Systematic Review and Meta-Analysis** », Radiology, vol. 295, n° 1, p. 96-103, avr. 2020.
10. H.-M. Li et al., « **New vertebral fractures after osteoporotic vertebral compression fracture between balloon kyphoplasty and nonsurgical treatment PRISMA** », Medicine (Baltimore), vol. 97, n° 40, p. e12666, oct. 2018.
11. R. Buchbinder et al., « **Percutaneous vertebroplasty for osteoporotic vertebral compression fracture** », Cochrane Database Syst Rev, vol. 2018, n° 4, p. CD006349, avr. 2018.
12. O. Musbahi, A. M. Ali, H. Hassany, et R. Mobasheri, « **Vertebral compression fractures** », Br J Hosp Med (Lond), vol. 79, n° 1, p. 36-40, janv. 2018.